G&al

UNIVERSITY OF BRISTOL

MEDICAL
LIBRARY

Store 580&50

HELF

Digitized by the Internet Archive
in 2015

https://archive.org/details/b21447706

DIE

PORENCEPHALIE.

EINE

ANATOMISCHE STUDIE

VON

Dr. HANNS KUNDRAT

K. K. O. Ö. PROFESSOR FÜR PATHOLOGISCHE ANATOMIE AN DER UNIVERSITÄT ZU GRAZ.

GRAZ, 1882.

VERLAG VON LEUSCHNER & LUBENSKY

K. K. UNIVERSITÄTS-BUCHHANDLUNG.

UNIVERSITY
OF BRISTOL
MEDICINE

Einleitung.

Mit dem Namen „Porencephalie“ hat Heschl schon vor ihm bekannte Defectbildungen des Hirns bezeichnet, die bisher nur am Grosshirn beobachtet wurden und allerdings den Namen meist vollkommen verdienen, da sie sich gewöhnlich als porusartige Defecte darstellen, d. h. man findet an der Oberfläche der Grosshirn-Hemisphäre grubige Substanzverluste, entweder offen in die Arachnoidealhöhle mündend oder von dieser durch eine über sie hingespannte Arachnoidealdecke abgeschlossen, mehr oder minder tief in die Hemisphärenmasse, selbst bis an das Ependym, häufig auch durch dieses bis in die Ventrikel greifend.

Diese Defecte wurden lange Zeit, nachdem man auf sie aufmerksam geworden, allgemein und werden wohl noch derzeit von vielen als congenital betrachtet, was auch meist ebenso wie ihre Bezeichnung als porencephalische Defecte vollkommen zutreffend ist. Aber es trifft dies nicht immer zu. Und keineswegs ist damit irgend eine Erklärung für die Entstehung dieser Defecte gegeben. Denn wie sich der Autor, welcher ihren gemeinsamen Charakter zuerst erkannt und sie mit eigenen Namen bezeichnet, in seinen wiederholten Publicationen über

dieses Thema ausspricht, sind diese Defecte nicht aus mangelhafter Entwickelung, sei es durch Fehlen der Anlage, sei es durch mangelhafte oder gehinderte Ausbildung zu erklären, sondern Defectbildungen, welche nach vollendeter Anlage, ja oft nach vollendeter Ausbildung, wie wir's nun mit Sicherheit behaupten können, also durch pathologische Processe im engeren Sinne zu Stande kommen.

Welche Processe dies aber sind, die so eigenthümliche, scheinbar mit keinem andern Destructionsvorgang übereinstimmende Defecte erzeugen, worin diese Eigenthümlichkeit begründet ist und wie sich die so schweren Begleitungserscheinungen derselben, die während des Lebens beobachtet werden, zu den Defecten an und für sich und den einzelnen Formen verhalten, darüber ist man sich bis in die neueste Zeit nicht klar geworden.

Alle diese Fragen dürften sich aber vom Standpunkte unserer gegenwärtigen Kenntnisse nahezu lösen lassen, wenn man die bisher gewonnenen Resultate der Beobachtungen sichtet und sie in gewissen Richtungen vervollständiget.

Ein günstiger Zufall hat mir selbst nicht nur ein reiches Material an neuen Fällen zugeführt (deren 12), es war mir auch möglich, in meiner einstigen Stellung als Assistent am Wiener pathologischen Institute, die dort angesammelten Fälle, durch meine Stellung als Nachfolger Heschl's in der Professur an der medicinischen Facultät zu Graz, die von diesem von hier aus publicirten und im Museum aufbewahrten Fälle einer erneuten genauen Untersuchung zu unterwerfen.

Und dass eine solche für die Entscheidung vieler Fragen nöthig sei, zeigte sich mir bald; denn die vorhandenen Publicationen, so werthvoll sie in vielen Richtungen sind, erweisen sich in manchen

anderen, namentlich in den anatomischen Angaben, unzulänglich. Schon über den doch so wichtigen Sitz und die Ausbreitung der Defecte, bieten sie (und nicht allein die älteren) keine genügende Auskunft. Noch weniger natürlich in den Details der von diesen Processen am Hirn in seiner Oberfläche hervorgerufenen Veränderungen, da ein Theil dieser Publicationen aus einer Zeit stammt, in der man gerade über den Bau der Oberfläche des Hirns noch wenig unterrichtet, damit keine genügenden Anhaltspunkte für die Beschreibung geschaffen und seine Bedeutung noch nicht erkannt hatte.

Es sind daher eben für diese Untersuchung noch jene Fälle am werthvollsten, denen zur Erläuterung Zeichnungen beigegeben, wie den meisten Fällen von Cruveilhier und einigen Heschl's, da manches, was in der Beschreibung nicht angegeben oder nicht genug deutlich dargestellt, aus der Abbildung ersichtlich wird.

Wenn ich daher in der nachfolgenden Darstellung der porencephalischen Defecte als einer auf anatomischer Untersuchung begründeten, vorzüglich auf die von mir selbst zur Beobachtung gekommenen Fälle angewiesen war, so konnte ich doch auch besonders die eben angeführten Fälle von Cruveilhier und Heschl zu diesem Zweck und in vielen anderen Beziehungen auch die übrigen in der Literatur verzeichneten benützen.

Bei dem Umstand, als die meisten dieser Publicationen nur Einzeln-Beobachtungen betreffen, sehr zerstreut — auch mir nur zum Theil im Original zugänglich waren — die nachfolgende Darstellung aber all diese in den einzelnen Fällen gewonnenen Erfahrungen zur Prüfung und Erweiterung der aus den eigenen Beobachtungen geschöpften Resultate bedarf, will ich zunächst die in der Literatur verzeichneten und dann die Fälle eigener Beobachtung anführen. Soweit

die Originalpublicationen mir zu Gebote standen, habe ich dieselben excerpirt und mir erlaubt, wo Zeichnungen oder, wie von einigen Fällen Heschl's, die Präparate selbst mir vorlagen, dieselben nach den daraus gewonnenen Anschauungen zu erweitern, eventuell zu corrigiren.

Die Fälle sind nach den einzelnen Autoren und ungefähr in der Reihenfolge, als sie publicirt wurden, angeordnet, nur dass die Fälle Heschl's nacheinander angeführt, vor denen Cruveilhier's gesetzt wurden. Eine andere Eintheilung derselben, so wünschenswerth sie in mancher Beziehung zunächst der Uebersichtlichkeit wegen, wäre, liess sich bei der Mannigfaltigkeit sowohl der anatomischen Verhältnisse der Defecte setbst als ihrer Folgen nicht durchführen. Um einigermassen diesen Uebelstand auszugleichen, ist jedem einzelnen Fall eine kurze Angabe über Alter und Geschlecht des betroffenen Individuums, Sitz und Form des Defects, Begrenzung desselben gegen Schädelraum und Ventrikel, der von ihm hervorgerufenen Erscheinungen und Veränderungen am Schädel vorangesetzt.

In der

Literatur verzeichnete Beobachtungen.

---

29 Fälle.

I. Fall.

26jähriger Mann; rechtsseitiger grosser Defect in der Gegend der Insel und ihrer Umgebung in Communication mit dem Seitenventrikel, geschlossen von Arachnoidea in Form einer Blase. Von Geburt blödsinnig, linksseitige Hemiplegie, Mangel der Sprache, Schädel asymmetrisch rechts ausgebaucht.

Heschl's 1. Fall.*)

Peter Kilinsky, 26 Jahre alt, von gesunden Eltern erzeugt, lernte erst im 7. Lebensjahr, auch da nur unvollkommen sprechen und gehen. Seine Sprache bestand in wenigen, aus Consonanten zusammengesetzten Worten, die er mühsam unter Zähneknirschen und Anstossen mit der Zunge hervorbrachte. Schon von Geburt an fiel die besondere Kraftlosigkeit seiner Extremitäten auf, und erst als er 7 Jahre alt war, lernte er, mit dem ganzen Körper schlotternd und wackelnd, sich mit gebeugten Knieen, auf seinen Sohlen hockend, fortbewegen. Seine Sinnes- und Körperfunctionen waren normal. Geistig galt er als blödsinnig; war ungemein mürrisch und zornig. Seine Geliebte wurde dreimal von ihm geschwängert, brachte aber jedesmal ein, zwar der Reife nahes, aber todtes Kind zur Welt.

Er fristete sein Leben durch Betteln und gieng an Intermittens erkrankt und durch Hunger zu Grunde.

Die Section ergab:

Schädeldach rundlich, in der ganzen rechten Hälfte, besonders aber in der Gegend des Scheitelbeinhöckers stärker vorgewölbt, geräumiger, verdünnt, an den stärkest ausgebuchteten Stellen bis auf 1½ Linie, compact, innen glatt. Das übrige Schädeldach bis 2—2½‴ dick von gewöhnlichem Diploe-Gehalt. Die Dura über der rechten Hemisphäre ausgebaucht, entsprechend den verdünnten Stellen des Schädels bis auf die Hälfte verdünnt.

Die linke Grosshirnhemisphäre sammt deren Häuten bis auf die Conformation der Windungen, die aber nicht näher beschrieben sind, normal. In der rechten Hemisphäre ein grosser Defect, indem das ganze Mittelstück des Centrum semiovale, sammt den zugehörigen Windungen, sowohl an der Convexität als sylvischen Spalte — der Insel — fehlt, so dass nur die Lappen dieser Grosshirnhemisphäre mit den an die innere Fläche stossenden Windungen vorhanden waren und man somit nach Wegnahme der harten Hirnhaut durch die durch-

*) Heschl, Fall 1—4. Prager Vierteljahrsschrift. 1859.

sichtige Wand der sogleich zu erwähnenden Blase hindurch, unmittelbar in die weit klaffende rechte Seitenkammer hineinsehen konnte. Diese ganze Substanzlücke wurde erfüllt mit etwa 1 Pfd. klaren Serums, welches innerhalb einer dünnwandigen Blase, die den Defect überlagerte, enthalten war. Diese Blase, offenbar die ausgedehnten inneren Hirnhäute, lagerte aussen dicht der Dura an, und gieng rings um den Substanzverlust ohne deutliche Grenze in die Arachnoidea und Pia der übrigen Hemisphäre über. Aus der Seitenkammer, sowohl vom Ependym als den Adergeflechten, kamen einige feine weiche weisse Fäden hervor, welche sich an die innere Fläche der Blase festsetzen. An der Umschlagstelle der Blase von den inneren Hirnhäuten auf die Dura mater waren erstere stark durch einen schwieligen grauen, 3—4‴ breiten, 1—1½‴ dicken Rand verdeckt. Rings um den Defect überlagerte die Blase auch das Gehirn bis auf 1″ Entfernung.

Das rechte Corpus striatum und der Thalamus opt. kleiner als jene der linken Seite — das Septum mit einer vorderen kleinen und hinteren grösseren Lücke versehen und von den oberen Theilen seiner Substanz nur ein rundlicher schief von oben und vorne nach hinten und unten verlaufender Strang übrig.

Der Zugang ins Unterhorn der rechten Seite sehr weit; das Gehirn in seiner sonstigen Beschaffenheit normal.

Am Schädel fand sich ausser der oben angegebenen Asymmetrie die durch stärkere Ausbuchtung und Vergrösserung des rechten Scheitelbeins und der rechten Stirnbeinschuppenhälfte bedingt ist, auch an der Schädelbasis und zwar hier noch stärker entwickelt, eine Skoliose, mit Erweiterung der rechten mittleren Schädelgrube und Abflachung derselben.

Die im Band 71 derselben Zeitschrift gegebene Abbildung dieses Falles zeigt einen die rechte Insel und deren Umgebung betreffenden, nach oben bogig begrenzten, nach unten in die Sylvische Spalte auslaufenden sehr grossen Defect — ähnlich, nur grösser als der 35. Fall — an dessem Grunde anscheinend der ganze rechte Seitenventrikel, mit Ausnahme der Spitze des Vorderhornes, bis an die Spitze des Unterhornes blosliegt.

Nach einer späteren Bezugnahme dürften die Windungen radiär (gegen die Lücke als Centrum) gestellt gewesen sein.

II. Fall.

8 Monate alt, Mädchen, linksseitiger Defect in der Inselgegend, geschlossen von Arachnoidea, communicirt mit Seitenventrikel. Schädel links kleiner.

Heschl's 2. Fall.

Von ihm nicht selbst beobachtet, sondern nach einem Protokoll zweier Gerichtsärzte zusammengestellt. Betrifft ein 8 Monate altes

Mädchen, das von seiner Geburt an „elend", von seiner Mutter mit Schwefelsäure vergiftet wurde.

Der Kopf war etwas grösser und an der rechten Seite etwas eingebaucht.

„An der linken Hemisphäre zwischen der harten Hirnhaut und den Gehirnwindungen eine Höhle von $2^1/_4$" Breite (von innen nach aussen), und $1^3/_4$" Länge (von vorne nach hinten), die Tiefe dieser Höhlung communicirt mit der linken Gehirnkammer, welche einen Quadratzoll offen ist. Diese Höhle war mit Serum gefüllt. Die linke Gehirnkammer ungewöhnlich erweitert, die rechte etwas."

Heschl meinte, dass, wie es auch wahrscheinlich, die Höhle nach aussen von den Hirnhäuten abgeschlossen war, und gibt an, dass der eine der Obducenten (Voigt), dem das Gehirn des 1. Falles gezeigt wurde, die vollkommene Uebereinstimmung des eben beschriebenen mit dem ersten bestätigte. Wenn aber auch der Defect an derselben Stelle, der Insel und ihrer Umgebung, sich fand, so muss doch in diesem Fall ein anderes Verhältniss darin bestanden haben, dass die die Lücken überdeckenden Hirnhäute nicht in Gestalt einer Blase über die Oberfläche des angrenzenden Hirnes vorgewölbt waren, da nicht die linke, sondern die rechte Schädelhälfte an der Seite ausgebuchtet war, was anderen Fällen entsprechend ist, die mit einer Verkleinerung der vom Defect betroffenen Hemisphäre einhergehen und wo keine blasige Ausbuchtung bestand. Auch die Eröffnung des Ventrikels als in der Ausdehnung eines Quadratzolles angegeben, erscheint geringer als im ersten Fall.

III. Fall.

13jähriges Mädchen, linkss. grosser Defect im mittleren Theil der Convexität, geschlossen von Hirnhäuten, in Communication mit Seitenventrikel. Blödsinnig. — Schädel asymmetrisch.

Heschl's 3. Fall.

Kam ihm in Wien während seiner Assistenz im Jahre 1853 zur Beobachtung. Das daselbst unter Nr. 2450 aufbewahrte Präparat ist von Rokitansky folgendermassen in den Catalog eingetragen:

Cerebum puellae XIII annorum defectu partis haemisphaeriae sinistrae suprema insigne, adeo ut ventriculus intra margines hiatus largi intus resolutus nonnisi tunica arachnoidea tectus sit, qui insuper ex defectu septi libere cum ventriculo dextro communicat.

Das Mädchen war blödsinnig. Der Defect betrifft bis auf einen schmalen Theil des medialen Randes und die Spitzen des Stirn- und Occipitallappens, die ganze Wölbung der Convexität bis auf den eröffneten Ventrikel. Die angrenzenden Windungen sind radiär gestellt, steil gegen den Defect abfallend.

Von Heschl ist er als ein „angeborner Mangel eines 6 Unzen betragenden Antheils der Convexität der linken Grosshirnhemisphäre, so dass nach Hinwegnahme der harten Hirnhaut das Hinterhorn eröffnet dalag und nur von den flordünnen inneren Hirnhäuten noch bedeckt war“ bezeichnet.

Daneben ist auch der Schädel aufbewahrt mit der Bezeichnung:

Cranium ejusdem parvum asymmetricum, haemisphaero dextro antrorsum protusum, sinisto sursum prosiliente.

IV. Fall.

13jähriges Mädchen, rechtsseitiger Defect der ganzen Convexität bis auf Ventrikel, ungedeckt. Blödsinnig. Usur des Schädels.

Heschl's 4. Fall.

Stammt gleichfalls aus Wien und ist von Rokitansky in den medic. Jahrbüchern, 1835, S. 146, beschrieben:

In dem eröffneten Schädel eines 13jährigen blödsinnigen Mädchens findet man die rechte Hemisphäre dergestalt geschwunden, dass der diesseitige Seitenventrikel offen liegt, und nur der gestreifte Körper- und Sehhügel eine auf ersterem aufsitzende, mit seichten Furchen bezeichnete, wallnussgrosse Gehirnpartie und hinten ein kleinerer, das hintere Horn der Kammer umfassender Rest des hinteren Gehirnlappens übrig ist. Den freien Raum nahm eine mehr als 1 Pfund betragende Menge gelblichen Serums ein, durch welche zahlreiche zu dünnen Fäden zusammengerollte Reste der freien Hirnhäute verlaufen. In Folge des Druckes des enthaltenen Fluidums ist die harte Hirnhaut innig an das Schädelgewölbe angelagert und die Windungen des letzteren sehr dünn, die Siebplatte zum Theil ausgesogen.

V. Fall.

17jähr. Mädchen, links 2 kleine Defecte an Centralfurche, einer gedeckt von Meningen, in Communication mit dem Ventrikel — rechts an selber Stelle eine Grube. Schwachsinnig — rechtsseitig Parese mit Contractur in der oberen Extremität.

Heschl's 5. Fall.

In der Prager Vierteljahresschrift, B. 71, S. 102 veröffentlicht, in Krakau beobachtet.

Bei einem 17jährigen Mädchen, Naczynkowna St., das an Scrophulose und Parese der rechten Extremitäten mit Contractur in der oberen (Handgelenk) litt und an Lungenphtise verstarb, (es soll nur gedächtnisssehwach und wegen mangelhafter Erziehung wenig unterrichtet, aber nicht blödsinnig gewesen sein), fanden sich am Gehirn „an der linken Huschk'schen Centralfurche, und zwar in deren oberen Hälfte zwei blasige Ausdehnungen der Meningen mit Serum gefüllt, die aber nicht über die Oberfläche des Gehirns hervorragten. Die obere Blase aufgeschlitzt, liess sogleich das Serum sich entleeren und gestattete durch einen fingerweiten Canal in der Substanz des Gehirns bis auf die linke Seitenkammer, auf das Corpus striatum hineinzusehen. Die Windungen dieser Seite sind in der Nähe des Loches radiös gegen dasselbe gerichtet. Die des vorderen Lappens in der Convexität sind aber, wenn auch nicht so deutlich, fächerförmig, doch im Ganzen von unten und hinten nach vorne und oben, und am Hinterlappen nach hinten und oben ansteigend.

An der rechten Seite war symmetrisch mit dem beschriebenen Loche durch die Hirnsubstanz eine Grube, gegen welche die Windungen auch faltig (radiär) zusammenliefen.

Von dem Präparate ist der Beschreibung eine Abbildung beigegeben, die nach einer photographischen Aufnahme hergestellt, deutlich zeigt, dass Art und Form des Defects vollkommen mit dem 34. Fall übereinstimmen, nur dass hier der porusähnliche Defect an der rechten Hemisphäre sich findet.

VI. Fall.

42 Jahre alter Mann, rechtsseitiger Defect im Schläfelappen, geschlossen von H. H., in C. mit Vent. Beschränkt — linke obere Extremität kürzer. Klumphand.

Heschl's 6. Fall.*) (Taf. I. Fig. 1).

Betrifft einen 42 Jahre alten ledigen Gemeindediener, der wegen Tuberculose in das Krankenhaus aufgenommen worden war.

Der linke Arm war um $^1/_5$ kürzer als der rechte, sehr mager und mit sehr schwacher Muskulatur. Der Oberarmknochen etwas nach vorn gekrümmt; die Hand etwas kleiner als die rechte, schmal und dünn, mit sehr zarter Haut, etwas adducirt, so dass der Daumen dem inneren Rande des Vorderarmes näher stand als im Normalzustand. (Geringer Grad von Klumphand). Das Ellbogengelenk etwas gebeugt und nicht vollständig streckbar. Die rechte untere Extremität etwas schmächtiger als die linke, beide jedoch von gleicher Länge. Bezüglich der geistigen Fähigkeiten wurde angegeben, Patient sei wohl etwas beschränkt, jedoch zu seinen Geschäften ganz gut verwendbar gewesen. Näheres konnte nicht in Erfahrung gebracht werden.

---

*) Fall 6—8. Prag. Vierteljahresschrift. 1868.

Die Section ergab: Abgemagerte Leiche. Dickwandiges und compactes Schädeldach. Die innere Fläche der harten Hirnhaut über dem ganzen Umfang des Gehirnes von einem sehr zarten, theils ganz rostbraunen, theils rothpunktirten Häutchen bekleidet, in welchem auf der rechten Scheitelhöhe ein rostbrauner $^1/_2$‴ dicker aus breiiger Substanz bestehender Plaeque enthalten war. An der äusseren Fläche des rechten Schläfenlappens waren in der Länge von 2″ und der Breite von nahezu 1″ die inneren Hirnhäute mit der Dura mater fest verwachsen; im übrigen Umfang der Grosshirnhemisphäre fanden sich einzelne fadenförmige Adhäsionen beider.

Von der genannten Stelle des Schläfenlappens führte ein Canal durch die Hirnmasse des letzteren gerade in das Unterhorn *(Fig. I. b)* der rechten Seitenkammer. Die äussere Oeffnung dieses Canales ist oval, 5 Ctm. (22‴) lang und 3 Ctm. (13‴) breit und verengt sich der Canal gegen das Unterhorn zu, nur wenig. Im Unterhorn ist das im Ventrikelserum flottirende Adergeflecht sammt dem grossen Seepferdefuss; letzterer mit sehr verbreitertem und abgeflachten vorderem Ende siehtbar. Die Wände dieses Canales sind hellrostbraun, die Umgebung aber ohne Schwielen. Das übrige Gehirn bezüglich der Anordnung seiner Windungen normal, mässig mit Blut versehen, die Seitenkammern nur wenig erweitert. — Der übrige Befund bot Tuberculose der Lungen und Leber, einen wallnussgrossen Echinococcus-Sack der letzteren und eine fast faustgrosse acinöse Geschwulst des subcutanen Zellstoffes der linken Halsgegend, die eine mit breiiger Substanz gefüllte centrale Höhle einschloss und sich als ein aus Pflasterepithel bestehender Tumor auswies.

Der Defect betrifft die zweite und dritte Temporalwindung bis nahe an die Spitze *(Taf. I, Fig. 1)* und ist am Eingange begrenzt von einem schmalen Saum *(a)*, an den die verdeckten Hirnhäute sich ansetzen, die Pia endend, die Arachnoidea über den Defect als Decke sich fortsetzt. Aussen ist der Saum, der sich dichtnarbig anfühlt, noch von einer zarten Rindenschichte an einzelnen Stellen überdeckt, die Fortsetzung der Rindenschichte der am Defect endenden Windungen, grösstentheils besteht derselbe aber aus Narbengewebe, das in das die Wand auskleidende übergeht.

VII. Fall.

55jährige Frau, linksseitiger Defect im oberen Scheitellappen, von H. H. geschlossen, in C. mit Ventrikel.

Heschl's 7. Fall. (Taf. 1, Fig. 2.)

Kam den 20. April 1865 zur Beobachtung und betraf eine 55 Jahre alte Hebersgattin, die tagsvorher an tuberculöser Lungenphtise im landschaftlichen allgemeinen Krankenhause gestorben war.

Die Section ergab: Der Körper mittlerer Statur, blass und mager. Das Schädeldach compact und dickwandig. Das Gehirn von gewöhnlicher Grösse. Die linke Grosshirn-Hemisphäre war von einem Canale durchbohrt, welcher in der Gegend des Ursprunges der obersten Hauptwindung aus der hinteren Huschke'schen Centralwindung mit einer ein Zoll weiten rundlichen Oeffnung begann, und etwas nach vorne direct in die linke Seitenkammer führte.

Die äussere Oeffnung dieses Canales war von den inneren Hirnhäuten überspannt, seine Auskleidung wie die der ziemlich erweiterten linken Seitenkammer membranös, ziemlich stark rostbraun pigmentirt. In der Kammer selbst klares, etwas gelbliches Serum. Das übrige Gehirn von gewöhnlicher Consistenz ohne sichtbare Anomalie. Der Befund des übrigen Körpers war eine faustgrosse, käsige, die Dura mater durchbrechende Ablagerung an der oberen Fläche der linken Schläfenpyramide, mit einem kleinen Eindruck an der entsprechenden Stelle der Gehirnrinde; tuberculöse Phthise der beiden Lungen, Caries der Körper des 5. bis 9. Brustwirbels, Fettleber, Gallensteine.

(Taf. 1, Fig. 2.)

Der Defect betrifft den oberen Scheitellappen neben dem medialen Rande und unmittelbar hinter der Centralfurche *(a)*, so dass der oberste Theil der hinteren Centralwindung *(b)* zur Hälfte consumirt, die Eingangs-Oeffnung des Defects umsäumt. Wie sie, enden auch die übrigen Windungen an der Eingangs-Oeffnung theils scharf abgesetzt, theils in einen narbigen Saum auslaufend *(c)*.

VIII. Fall.

2 Tage alter Knabe; Defect der beiden Hemisphären bis auf den Hirnstock innerhalb der geschlossenen erhaltenen Hirnhäute. Schädel hydrocephal geformt.

Heschl's 8. Fall. (Taf. 1, Fig. 3.)

Betrifft einen im hiesigen Gebärhause scheintodt zur Welt gekommenen, nach zwei Tagen verstorbenen Knaben, welcher am 3. Februar 1866 obducirt wurde.

Der Körper 5 Pfd. 26 Lth. schwer, 19″ (50 Ctm.) lang, ziemlich gut genährt, der Schädel 13 Ctm. lang und 10 Ctm. breit, rundlich, mit breiten Nähten.

Nach Eröffnung der Schädelhöhle floss eine etwa ein Pfund betragende Menge gelblichen klaren Serums aus. Die sehr zarten inneren Hirnhäute lagen der inneren Oberfläche der Parietal-Arachnoidea fest an, ohne jedoch damit verwachsen zu sein, und es hatte jenes Serum die Stelle des Grosshirnes, mit Ausnahme der sogleich zu bezeichnenden Partien, eingenommen. Von der rechten

Grosshirn-Hemisphäre war der Tractus olfactorius, der Seh- und innere Theil des Streifenhügels und der Boden des Hinterhorns sammt dem hinteren inneren Theile des Hinterlappens und dem den Pedunculus umlagernden Theile des Gyrus cinguli (Fig. 3 *a*) mit diesem selbst, von der linken Grosshirn-Hemisphäre aber nur der Tractus olfactorius sammt dem Seh- und dem inneren Theile des Streifenhügels nebst Pedunculus und Gyrus cinguli wie rechts vorhanden. Der Fornix sehr schmächtig und das Septum ventriculorum nach unten gleichfalls da. An der inneren Fläche der weichen Hirnhäute sassen links zwei Inseln von Marksubstanz, von denen die vordere etwa mandelgrosse (*d*) dem Schläfenlappen (sie ist beim Befestigen der Hirnhäute mit Nadeln behufs des Zeichnens etwas zu weit nach vorn gezerrt worden) und die hintere (*c*) etwa halbnussgrosse dem Hinterlappen entspricht. Ausserdem aber fanden sich noch mehrere Gruppen kleiner, griesiger, weisslicher Körnchen auf der inneren Fläche der Pia mater. Die oberen Flächen der Markinseln *c* und *d* und des Rudimentes bei *e* sind von feinen Zotten, uneben, schwach gelblich und die Substanz daselbst wie jene der kleinen Körnchen sehr leicht zerreiblich. In der Gegend, in welcher sonst der Balken liegt, fand sich ein von vorne nach rückwärts laufender, schwieliger Rand der inneren Hirnhäute, der Arteria corp. callosi entsprechend und auf 3″ Distanz vom Rudimente des Fornix. Das Kleinhirn etwas kleiner, sonst sammt den Nerven an der Gehirnbasis normal. Die übrige Leiche wohlgebildet. Die Lungen ausgedehnt.

Bei mikroskopischer Untersuchung erwiesen sich die griesigen Körnchen als in Fettdegeneration begriffene Hirnsubstanz. In denselben fanden sich mehrfach Nervenzellen, sodann eine feinkörnige Grundsubstanz und besonders gegen die innere Oberfläche zu sehr zahlreiche Körnchenhaufen von meist runder Form, stellenweise sehr dicht gedrängt, vor; das Gleiche gilt von der Substanz, welche die unebene obere Fläche der Markinseln und das Rudiment *c'*, sowie die des Fornix bildete.

Dem wäre zuzufügen, dass der Schädel asymmetrisch in seiner linken Hälfte länger, in der Scheitelbeinhöckergegend stärker ausgebaucht ist.

IX. Fall.

15jähriges Mädchen; Defect beider Vorderlappen, Spalte im rechten Hinterlappen, nach Ventrikel und Schädelhöhle offen, rechte Hemisphäre klein. Blödsinnig, Mangel der Coordination der Bewegungen.

Cruveilhier, 1. Fall, Liv. VIII pl. VI.

Vaillosage A. V., 15jähriges Mädchen, von Geburt an blödsinnig, konnte, obwohl alle Bewegungen ihm möglich waren, doch nie dieselben zum Gehen coordiniren, sass ganze Tage zusammengekauert, den Kopf von einer

Seite zur anderen wiegend. Sie hatte keine Geruchsempfindungen. Alle anderen Sinne zeigten keine Abweichung. Wenn man ihr drohte, schrie sie und nur das Verlangen nach Nahrung äusserte sie in deutlichen Worten.

Section: Der Schädel wohlgeformt. Sein Cavum wird vom Gehirn nicht vollständig ausgefüllt, indem die Vorderlappen vollständig fehlen und der dadurch freie Raum von einer klaren, serösen Flüssigkeit eingenommen wird. Ungeachtet dessen zeigen die so freiliegenden Orbitaldächer gut ausgeprägte Impressiones digitatae. Abgesehen von diesem Defecte der Vorderlappen füllt die linke Hemisphäre den ihr entsprechenden Antheil des Schädelraumes vollkommen aus. Die rechte, um die Hälfte kleinere, reicht aber nicht an die Wölbung des Schädels heran — auch dieser freie Raum war von Serum erfüllt. Die Riechstreifen waren gesund.

Nach den Zeichnungen fehlen beiderseits die vorderen Partien der Stirnlappen bis zum Kopf der Streifenhügel, welche von weiten, unregelmässigen Lücken von oben her umfasst, am Vorderende blossliegen. Durch diese Lücken communiciren die Seitenventrikel mit der Arachnoidealhöhle.

Die verkleinerte mit wenigen plumpen Windungen ausgestattete rechte Hemisphäre zeigt aber noch eine zweite sehr weite Lücke, die am hinteren Rand der Hemisphäre nahe der Spitze des Hinterlappens beginnt und in schiefer Richtung nach vorne bis nahe in die Spitze des Schläfelappens ausläuft.

Alle übrigen Hirnabschnitte normal.

X. Fall.

7jähriges Mädchen. Links. Umwandlung des grössten Theiles der Convexität in einen schwappenden Sack, der gegen Ventrikel abgeschlossen. Blödsinnig, Lähmung aller Extremitäten, Mangel der Sprache.

Cruveilhier, 2. Fall, V. liv. pl. IV.

Rolet M. F., 7jähriges, sehr herabgekommenes blödsinniges Mädchen, konnte weder sitzen noch stehen, sondern lag beständig am Rücken oder auf der Seite — die Glieder vollkommen kraftlos, wie abgestorben. Es sprach nicht, stiess nur von Zeit zu Zeit einen Schrei aus. Näherte sich jemand derselben, so öffnete es den Mund, wie um Nahrung aufzunehmen. Es starb an Pneumonie.

Section: Schädel wohlgeformt. Gehirn normaler Grösse, die linke (sollte heissen rechte) Hemisphäre normal, die rechte, obwohl gleich gross mit der linken, ist fast in ihrer ganzen Ausdehnung — mit Ausnahme gegen den medialen Rand, der Spitze der Stern- und Hinterhauptlappen — in eine Cyste mit zarten, durchsichtigen Wandungen umgewandelt, an denen sich noch die Züge einzelner Windungen erkennen lassen.

Bei Eröffnung der Cyste ergoss sich eine grosse Menge von klarer Flüssigkeit, die theils in kleinen Cysten, theils in einem äusserst feinen Maschen-

werk enthalten war. Diese kleinen Cysten und Fächer des Maschenwerks communicirten weder unter einander noch mit dem Ventrikel, von dem sie durch eine sehr dünne Lamelle geschieden waren.

Der Ventrikel dieser Seite ist stark erweitert und communicirt mit dem mittleren? durch ein grosses Loch (Foramen Monroi? Nach Zeichnung Septum defect). Corpus striatum und thalamus optieus sind atrophirt, sehr dicht und weiss, oberflächlich granulirt, beide an Form und Textur kaum mehr kenntlich. Das Corpus geniculat. ext. et int. gleichfalls atrophirt — nicht aber der Balken. Auch das Gewölbe war atrophirt und gleich dem sehr grossen und dichten Septum von einer dicken Membran bedeckt, welche den Ventrikel auskleidete. Der rechte Nervus opt. war vor, der linke hinter dem Chiasma atrophirt.

Die rechte Hemisphäre normal, nur der Ventrikel stark dilatirt. (Nach der Zeichnung ist die linke Hemisphäre die erkrankte. Eingangs in der Beschreibung die rechte. Es unterliegt somit keinem Zweifel, dass an letzterer Stelle ein Irrthum zu Grunde liegt, und die linke Hemisphäre die erkrankte gewesen.)

Die atrophirte Hirnhälfte bot an Gewicht und Volumen kaum den zehnten Theil der gesunden dar.

C. beschreibt auch noch dünne, feste, weisse Fäden, die durch das Maschenwerk der Cyste ziehen und die er für Nerven hält.

XI. Fall.

5 Jahre altes Mädchen. Linkss. Defect im Schläfelappen und Insel? Blödsinnig, Mangel der Sprache.

Cruveilhier, 3. Fall, V. liv. pl. V.

Aval C. V., 5 Jahre altes Mädchen, nach den Angaben der Eltern von Geburt blödsinnig, konnte nur unartieulirte Laute hervorbringen. Wenn man sich ihr näherte, schrie sie laut und hörte erst wieder auf, sobald man sich entfernte. Die Bulbi, nach oben gerichtet, divergirten. Wenn das Mädchen von Hunger oder Durst gequält wurde, regte es sich auf, stiess mit dem Kopfe gegen die Wandungen des Bettes, so dass es Beulen bekam. Es grunzte fast continuirlich wie ein Schwein. Es zeigte ungeheueren Durst, so dass es mindestens vier, oft acht Töpfe Thee, manchmal einen Topf auf einen Zug, austrank. Der Harn gieng unwillkürlich ab.

Section: Schädel vollkommen normal. Beim Einschneiden der harten Hirnhaut flossen auf der linken Seite ungefähr 8 Unzen klaren Serums aus. Diese Flüssigkeit war im Arachnoideal-Raume enthalten, in grösserer Menge nach hinten als vorne angesammelt und die Hemisphäre durch dieselbe so gegen den Defect angedrängt, dass nach Entleerung der Flüssigkeit besonders nach hinten zu ein grosser freier Raum zwischen Oberfläche des Hirns und Innenfläche der Dura blieb.

An der Convexität bot das Hirn nichts Abweichendes, aber an der Basis zeigte sich ein länglicher Spalt, der von vorne innen nach hinten aussen verlief, innen breiter als aussen, an dessen Grunde man den Plexus sah, und der somit eine weite Communication zwischen Ventrikel und Arachnoideal-Cavum gesetzt hatte.

Die Arachnoidea hört verdickt im Niveau der Oeffnung auf, die Pia senkt sich noch in den Spalt und schneidet dann scharf ab. Die linke fossa Sylvii fehlt, ja kaum ihr Platz ist angedeutet, indem der Schläfelappen vollständig mangelt. In der Anordnung der Windungen beider Hemisphären besteht nicht nur keine Uebereinstimmung, sondern ein völliger Gegensatz (es ist auf die Zeichnung verwiesen, die aber besonders in dieser Beziehung sehr mangelhaft ist). Die linke Kleinhirn-Hemisphäre ist um die Hälfte kleiner als die rechte. Bei Eröffnung des Ventrikels findet sich ein Markstreifen, der die angegebene Oeffnung zum Theil verdeckt. Es fehlt die untere Partie des Unterhorn, des Seitenventrikels mit dem Ammonshorn und der Fascia dentata Termi. Das linke Corpus striatum ist mehr nach innen übergebogen, der linke Thalamus opticus um die Hälfte kleiner als der rechte.

XII. Fall.

15 Monate alter Knabe. Beide Vorderlappen cystös erweicht. Blödsinnig, Lähmung und Contractur aller Extremitäten.

Cruveilhier, 4. Fall, XVII. liv. pl. I.

Vibert François, 15 Monate alter Knabe, zeigt eine dem Alter entsprechende Entwicklung, nur war er zahnlos.

Die Vorderarme im rechten Winkel gegen die Oberarme gebeugt, die Daumen beider Hände ganz gestreckt, in die Hohlhand eingebogen und durch die übrigen, stark gebeugten Finger in diese gedrückt. Um diese zu beugen, ist ziemliche Gewalt nöthig und kehren dieselben, freigelassen, sogleich in ihre alte Stellung zurück. Die Oberschenkel an den Bauch halb angezogen, die Unterschenkel an die Oberschenkel, die Zehen stark flectirt. Beim Versuch, die Gliedmassen zu strecken, fühlt man bedeutenden Widerstand und entlockt dem Kranken Schmerzensschreie. Der Bauch hart und gespannt. Rumpf und Kopf nach hinten übergebeugt. Gesicht und Augenmuskeln frei. Kneipen ruft Bewegungen hervor. Die Pupillen von gewöhnlicher Weite, ob sie reagirten, war nicht möglich zu bestimmen. Der Kopf wohlgeformt, nur dass die Stirne in ihrer ganzen Ausdehnung von vorne nach hinten abgeflacht ist, was um so auffallender ist, da die Abplattung am Scheitel scharf absetzt. Das Kind ist vollkommen blöde, nichts in seiner Umgebung erregt seine Aufmerksamkeit.

Bei Berührung, aber auch spontan, stosst der Kranke einen durchdringenden Schrei aus, das Gesicht wird roth, die Inspiration pfeifend, die Exspiration verlängert, absetzend — wie bei einem harten Stuhlgang — die Gliedmassen behalten dabei ihre Stellung. Diese Anfälle dauern mehrere Minuten und

weichen plötzlich. Dann wird das Gesicht blass, und der Kranke fällt in einen Schlummer. Diese Anfälle wiederholen sich mehrmals des Tages immer in derselben Weise. Während der fünf letzten Tage vor seinem Tode waren die Anfälle seltener und der somnulente Zustand anhaltender. Die Contracturen der Extremitäten blieben bis zum letzten Moment.

Section: 17 Stunden nach dem Tode zeigte der Körper noch dieselbe abnorme Haltung in Rumpf und Gliedern, und war steif wie von Holz.

Schädel an Grösse normal. Die vordere Fontanelle viel grösser, als es dem Alter zukommt. Harte Hirnhaut und Arachnoidea an der Basis im Bereiche der vorderen und mittleren Schädelgrube und über den Stirnlappen durch zahlreiche feine Fäden miteinander verwachsen; die ganzen Vorderlapen sind in dünnwandige, durchsichtige mit klarem Serum erfüllte Cysten umgewandelt, die so untereinander communiciren, dass durch die Eröffnung einer sich die gesammte in allen enthaltene Flüssigkeit entleert. Die Wandungen der eröffneten, zusammengehaltenen und gefalteten Cysten geben das Bild eines Spitzengewebes. Auf der rechten Hemisphäre erstreckt sich die Umwandlung weiter nach hinten als links (wo sie nach der Zeichnung ungefähr auf den Stirnlappen beschränkt ist). Die angrenzenden Hirnwindungen sind verschrumpft und verdichtet, hie und da braun pigmentirt. Der Balken verdünnt.

XIII. Fall.

9 Monate alter Knabe. Defect der gesammten Hemisphären bis auf den Stammganglien innerhalb der geschlossenen erhaltenen Hirnhäute. Enorm grosser hydrocephaler Schädel. Blödsinnig, vollständig gelähmt.

Cruveilhier, 5. Fall. XV. liv. pl. IV.

Aneelin Alphons, 9 Monate alt, von blödsinnigem Aussehen, hat einen grossen Schädel mit einem Umfang von 2′, einer grossen Fontanelle von 4½″ Durchmesser, einen Abstand der Scheitelbeine von 1½″. Die Pupillen reagirten schwach, die Augen waren starr nach abwärts gerichtet. Meist lag das Kind dahin, schreckte nur mit lautem Aufschrei aus dem Schlafe, auch beim geringsten Geräusch schreit es auf. An den Extremitäten Contracturen. Es starb an einer Pneumonie.

Section: Im Schädeleavum 2 Liter Serum, der Hirndefect betrifft fast den ganzen Mantel der Grosshirn-Hemisphären, von denen grösstentheils Spuren in Form eines zarten Beschlages an der Innenfläche der erhaltenen zarten Hirnhäute und die verdünnten Rindenantheile der Spitzen der Occipitallappen erhalten sind. Dagegen sind die basalen Antheile des Grosshirns von den Riechstreifen an mit dem Plexus und dem hinteren Antheil des Gewölbes vollkommen erhalten — so auch Chiasma, Pedunculi, Kleinhirn und Pons.

Die erhaltenen Reste des Hemisphär-Antheiles der Hinterlappen zeigen eine bräunlichgelbe Färbung an ihrer Innenfläche, die entsprechend den Sulcis

gewellt ist. Der Rand dieser Reste ist verdichtet, in Falten gelegt und steht im Zusammenhange mit der zarten Membran, die die Hirnhäute innen überkleidet.

XIV. Fall.

Todtgeborner Knabe. Defect des Grosshirns bis auf Reste der Stammganglien. Mikrocephalie.

Cruveilhier, 6. Fall, XV. liv. pl. 2.

Bei einem todtgebornen Knaben, dessen Schädel kaum halb so gross war als gewöhnlich, aber in der Verknöcherung sehr vorgeschritten, fand sich an Stelle des Hirns eine mit klarem Serum erfüllte Blase. Wo diese der Schädelwand anlag, war sie von einer gefässhaltigen, mit braunen Flecken besetzten Membran gebildet. Die Reste des Hirns an der Basis waren gleichfalls von einer sehr dichten braunen Membran überkleidet. Diese Reste bestanden: 1. aus den Streifenhügeln, welche verdichtet, braun gefärbt, ungleich an Masse waren; 2. Spuren der atrophirten Sehhügel und 3. aus verdichteten knorpelharten Ketten der Hirnwindungen der Basalfläche, welche in Form kleiner Massen zerstreut, den inneren Hirnhäuten innen anhafteten. Die Riechnerven atrophirt, von Chiasma kaum eine Spur, die Pyramiden in Form grauer Stränge der Medulla eingelagert. Vierhügel und Kleinhirn normal.

XV. Fall.

48jähriger Mann. Porencephalie. Grad im Sitz nicht näher zu bestimmen — blödsinniges Aussehen — Geistesstörung.

Fall von Deschamps.*)

48jähriger Mann von blödsinnigem Aussehen, mit einer Geistesstörung nicht neuen Ursprungs.

Es fand sich 1. abnorme Verlängerung der Fossa Sylvii auf die obere Fläche der linken Hemisphäre; 2. zwei accidentelle deutliche Oeffnungen, um welche herum die Gehirnwindungen gefaltet sind, und welche eine Communication der Peripherie des Gehirns mit den Centraltheilen herstellen; 3. an der oberen Fläche der Hemisphären eine dreispaltige Lappentheilung.

XVI. Fall.

19jähriges Mädchen. Linksseitig. Defect der Convexität der Hemisphäre, gegen Schädel und Ventrikel abgeschlossen. — Blödsinnig, rechtsseitige Parese mit mangelhafter Entwicklung der Extremitäten. Linke Schädelhälfte schmäler.

Hennoch.

Auguste L., 19 Jahre alt, kam gesund zur Welt und wurde als Kind von 3 Monaten von heftigen Convulsionen befallen, nach welchen Lähmung

*) Fall 15—20 u. 22, 23, citirt nach Roger.

der rechten Seite zurückblieb. Ihre Verstandeskräfte kamen nicht zur Entwicklung und die Ernährung des rechten Arms und Beins blieb hinter der der linken Extremitäten zurück. Weder im Gesicht noch in der Zunge eine Spur von Lähmung, Sprache vollständig ungestört. Die Sensibilität ungestört, Sinnesthätigkeiten normal, die intellectuellen dagegen fast ganz auf dem Stande des Idiotismus. Nur für die Empfindungen des Hungers, Schmerzes etc. hatte sie Ausdruck; weder Aufmerksamkeit noch Gedankenbildung fanden statt. Kopf ohne Abnormität. Tod durch Phthisis pulmonum.

Section: Linke Schädelhälfte etwa 1" schmäler als die rechte, Stirnbein der linken Seite verdickt. Es fehlt die ganze obere Partie der linken Hemisphäre bis zum Lacunar ventriculorum, und ist durch einen serösen, gleichsam hydatidösen Balg ersetzt, der beim Durchsägen des Schädels eingerissen war und sein Contentum (seröse Flüssigkeit) ergossen hatte. Vom Seitenventrikel war dieser Balg durch seine Membran geschieden. Ventrikel dilatirt und mit Serum gefüllt. Das Foramen Monroi ist sehr erweitert, die Seitenwand fehlt fast zur Hälfte, indem vom Corpus striatum und Thalamus opticus nur noch Rudimente, die Hälfte ihrer gewöhnlichen Grösse, übrig sind, die mit einem knorpelharten Rand aufsitzen.

XVII. Fall.

11jähriger Knabe. Linksseitiger Defect an der Convexität, wahrscheinlich nach beiden Seiten abgeschlossen, linksseitige Parese. Amaurose.

Abercrombie.

Ein 11jähriger Knabe erkrankte mit einem Anfall von Gesichtsverdunklung, welche bis zur Blindheit stieg. Dieser Zustand verschwand in wenigen Minuten, aber von der Zeit an wurde sein Gesicht stufenweise schwächer und war nach einem Jahre beinahe ganz verloren. Dann bekam er einen Zufall, welcher dem Veitstanz ähnlich war, und kurz darauf folgte ein Anfall, in welchem er drei Tage lang sprachlos zu Bette lag. Hierauf folgte Hemiplegie der rechten Seite. Er klagte sehr über den Kopf (der, wie es seinen Freunden schien, grösser wurde). Bisweilen verlor er die Sprache zwei bis drei Tage lang. Er starb nach einer Schlafsucht, welche fünf Wochen anhielt, ungefähr ein Jahr nach dem Anfall von Hemiplegie und zwei Jahre nach dem Beginne der Krankheit.

Section: An der Oberfläche der linken Hemisphäre hatten die Membranen mit dem mittleren Hirnlappen eine ausgedehnte Verwachsung gebildet. Als man sie an dieser Stelle aufhob, ergoss sich eine grosse Menge Flüssigkeit und bei fernerer Untersuchung fand man, dass sie aus einem Sack einer ungeheuren Wasserblasse gekommen war, welche in der linken Seitenhöhle lag. Sie enthielt gegen 16 Unzen heller Flüssigkeit und in der eigentlichen Höhlung des Ventrikels fanden sich ebenfalls mehrere Unzen.

XVIII. Fall.

28 Jahre alter Mann. Rechtsseitiger Defect von Ventrikel abgeschlossen. Linksseitige Hemiplegie nach Trauma.

Andral.

Ein gesunder Knabe von drei Jahren erlitt durch einen Fall von einer Höhe eine starke Kopfverletzung; bald darauf wurde die linke Körperhälfte gelähmt, und als der Knabe in seinem 28. Jahr an Peritonitis gestorben war, fand man bei der Section die rechte Hemisphäre des grossen Gehirns bis auf den Seitenventrikel in eine grosse seröse Cyste verwandelt.

XIX. Fall.

2 Tage altes Kind. Defect fast des ganzen Grosshirns, Reste der Stammganglien. Schädel kleiner.

Brechet's 1. Fall.

Ein kleines neugeborenes Kind mit etwas kleinem Schädel, mit blauroth unterlaufenem Gesicht (teinte noire comme gangreneuse), stirbt am zweiten Tage.

Section: Ausgebreiteter Bluterguss zwischen Schädelhaut und Knochen, namentlich über den Stirn- und Seitenwandbeinen; das Pericranium selbst von Blut infiltrit, welches auch unter dasselbe gedrungen war und die Knochen braunroth gefärbt hatte. Der Schädelraum zeigt sich mit klarem, leicht gelblich gefärbten Serum erfüllt, welches beim Eröffnen abfliesst und im Ganzen etwa 20 Unzen betrug. Es erscheint nun der ganze Schädelraum leer, nur über dem Clivus, vor dem Kleinhirn und über der Brücke (dans un point correspondant à la situation de la protuberance annulaire) fanden sich kleine unregelmässig gelagerte Anhänge (appendices), welche man als Reste des Gehirns und als Plexus chorioidei oder andere Faltungen der Meningen erkennen konnte. Das Grosshirn fehlte somit fast gänzlich. Corpora quadrigemina normal erhalten, ebenso die Brücke, von letzterer aus konnte man jedoch zwei Substanzzüge verfolgen, welche zu den erwähnten unregelmässig zerstreuten Hirnresten führten, welche die Reste der Thalami optici zu repräsentiren schienen und in noch besserem Zustande erhalten waren, als die kaum mehr kenntlichen Streifenhügel; nach aussen von diesen Substanzresten sah man noch kleine andere dergleichen mit leichten Sulcis zu vergleichenden Eindrücken an ihrer Aussenfläche. In diesen Hirnresten fand sich eine kleine Höhlung (welche Brechet irrthümlich für ein Rudiment des Seitenventrikels hält). Von der Glandula pinealis keine Spur. In der Brücke findet sich der Aquaeductus Sylvii, welcher sich bis in den vierten Ventrikel verfolgen lässt. Kleinhirn normal, ebenso die Medulla, Pyramiden und Oliven, letztere sogar anscheinend hypertrophisch. Nervi olfactorii von einer derben gefässhaltigen Membran bedeckt, am vorderen Ende stark gequollen, eine röthliche gefässreiche Masse darstellend, ihr hinteres Ende verliert sich in den erwähnten Hirnresten. Nervi optici dünn, röthlich,

weich, einander genähert, jedoch nur so weit, dass sich nicht feststellen liess, ob wirkliche Kreuzung oder bloss Contact statt habe. Die übrigen Nervenpaare normal.

XX. Fall.

3½jähriges Mädchen. Grosser linksseitiger Hirndefect von H. H. geschlossen, C. mit Ventrikel, — blödsinnig — rechte Körperhälfte schwächer entwickelt, gelähmt? Mangel der Sprache.

Brechet's 2. Fall.

Ein 3½jähriges, idiotisches Mädchen, schwächlich und in der rechten Körperhälfte sichtlich weniger entwickelt, als links; der Kopf zeigte in seiner Configuration nichts Auffälliges, in den Kinnladen fanden sich nur die beiden mittleren Schneidezähne und der erste Mahlzahn. Das Kind war stumm, jedoch nicht taub, hie und da gab es unartikulirte Laute von sich. Sein Appetit war stets auffällig gross. Es unterlag einer Pneumonie, welche sich zu Masern gesellt hatte.

Section: Die linke Hemisphäre unvollkommen entwickelt, äusserer Theil derselben in der ganzen Länge fehlend, durch eine durchscheinende Membran ersetzt, nach deren Einschneiden viel klares Serum abfliesst, wodurch ein Hohlraum entsteht, der mit dem Seitenventrikel ein Ganzes bildet. Der übrige Theil der linken Hemisphäre, sowie die ganze rechte und die übrigen Theile des Gehirns normal. Nur die nach aussen gelegenen Hälften des linken Corpus striatum und Thalamus opticus scheinen etwas weniger entwickelt als normal.

XXI. Fall.

27 Jahre altes Weib. Grosser rechtsseitiger Defect am hinteren Theil der Hemisphären mit Ventrikel communicirend. Blödsinnig — Epilepsie — linksseitige Hemiplegie mit Contractur im Handgelenk — Spalt im rechten Scheitelbein.

Meschede.*)

Ottilie Lampert, 27 Jahre alt, ledig, wurde wegen Epilepsie und linksseitiger Hemiplegie in das Krankenhaus zu Schwetz aufgenommen. Die Lähmung sollte aus früher Kindheit, die Epilepsie aus der Pubertätszeit kommen.

Wegen Blödsinns und häufiger Zornwuth-Paroxysmen wurde sie in die Irrenanstalt gebracht, wo sie fünf Jahre verblieb.

Sie war wohlgenährten Körpers, blühender Gesichtsfarbe, freundlich belebten Gesichtsausdruckes, die Extremitäten, namentlich die Hände, cyanotisch

*) Virchow, Archiv. Bd. 34.

verfärbt. Es bestand unvollkommene Lähmung und geringe Atrophie des linken Armes mit Contractur im Handgelenk, Parese des linken Beines mit Genu valgum und Plattfuss, sehr unbehilflicher Gang. Prolapsus ani, seltene Menstruation. Häufig epileptische Anfälle bei Tag und Nacht. Die Sprache in der Weise behindert, dass zuweilen der Redefluss vor einem Worte stockte und erst nach einiger Anstrengung wieder in Fluss kommt. Sie war mehr geistesschwach als blödsinnig und starb an tuberculöser Lungenphthise.

Section: Im rechten Scheitelwandbein befindet sich $1\frac{1}{2}$ Zoll hinter der Kranznaht eine 3 Zoll lange, $\frac{1}{2}$—1 Zoll breite Oeffnung, welche rechts von der Pfeilnaht und von derselben ziemlich nahe beginnend, parallel der Kronennaht, quer nach rechts verläuft. Dieselbe ist durch eine fibröse Membran geschlossen. Unter dieser ist eine mit heller wasserklarer Flüssigkeit gefüllte, etwa faustgrosse, über 2 Zoll tiefe Höhle. Dieselbe ist 3 Zoll lang, $2\frac{1}{4}$ Zoll breit, $2\frac{1}{2}$ Zoll tief und nimmt fast die ganze hintere Hälfte (etwa $\frac{3}{7}$ der Länge) der rechten Hemisphäre des grossen Gehirns ein. Auf ihrem etwas hügligen Grund sieht man vorn einen Theil des Ammonshornes, bedeckt vom Plexus choroides, mitten und hinten weisse Hirnsubstanz, welche in der Mittellinie einen vom Ammonshorn nach hinten sich ziehenden und unter sanfter Erhebung in die Medullarsubstanz des hinteren Lappens sich verlierenden Wulst bildet.

Die linke Hemisphäre um 1 Zoll länger als die rechte (8:7 Zoll), der vor dem Defect gelegene, erhaltene Antheil des Hirns 4 Zoll, der hintere 1 Zoll lang. Die vordere Wand der Höhlung ziemlich vertical zur Grundfläche, die hintere Wand durch die allmälig sich erhebende Grundfläche gebildet. Der Defect wird geschlossen von der erwähnten fibrösen, die Lücke im Scheitelbein ausfüllende Bindegewebshaut und einer an der Innenseite ihr dicht anliegenden sehr dünnen, zarten, gallertig durchscheinenden Membran, in die die zarten Häute übergehen.

Die Oberfläche des von der erwähnten Oeffnung sichtbaren Theiles des Ammonshorns und des beschriebenen Wulstes ist mit einem sehr verdickten, mit grossen hellen, klaren Granulationen besetzten Ependym überkleidet.

Das Cerebellum kleiner als gewöhnlich, die rechte Hemisphäre kleiner als die linke, in der äusseren Hälfte atrophisch und verhärtet. Die Atrophie betrifft hauptsächlich die Corticalsubstanz, aber auch die weisse Substanz.

Aus dem mikroskopischen Befunde ergibt sich, dass die innere Auskleidung der oberen und der Seitenwände aus zartem fibrillären welligen Bindegewebe mit vielen gelbbraunen und rostfarbenen Pigmentanhäufungen besteht, deren netzförmige Anordnung an Gefässverzweigungen erinnert. An der rechten Seitenwand ist der Uebergang von Gehirnsubstanz durch ein festeres Gewebe aus dichterem fibrillären Bindegewebe, feinkörnigen Massen, vielen Kernen und zahlreichen Gefässen bestehend gegeben, in welchem eine Menge Psammonkörner eingestreut sind.

XXII. Fall.

41jähriger Mann. Porencephalie. Hemiplegie — Epilepsie — nach einem Trauma.

v. St. Germain.

Ein Knabe erhielt im 9. Monate seines Lebens einen Schlag auf den Kopf, seitdem Hemiplegie und Epilepsie, bei vollständiger Unversehrtheit der psychischen Thätigkeiten. Tod im 41. Lebensjahr. Bei der Section findet sich Atrophie einer Hemisphäre mit beträchtlicher Dilatation des Seitenventrikels und Schwund eines Theils der Hirnwindungen.

XXIII. Fall.

47jähriger Mann. Porencephalischer Defect, Geistesschwäche.

Ein 47jähriger Mann litt zwar an Verwirrtheit und Geistesschwäche, war aber nie gelähmt, noch eigentlich idiotisch gewesen; die Section ergab einen porencephalischen Defect.

XXIV. Fall.

41 Jahr alter Mann. Rechtsseitiger Defect im vorderen Theil der Hemisphäre, geschlossen von H. H. und gegen den Ventrikel, links Hemiplegie, Verkürzung der linken oberen Extremität — Epilepsie.

Roger's 1. Fall.*)

Paul Valentin, 41 Jahre alt, Metzger und Pferdehändler aus Erlangen, war nach der Erzählung seiner noch lebenden Schwester bis zum 15. Jahre vollkommen wohlgebildet und Herr seiner Glieder. Im 15. Jahre wurde er beim Holzhacken zu Boden liegend angetroffen und klagte auf die Frage, was ihm denn sei, über seinen Kopf, es folgte Lähmung der ganzen linken Körperhälfte und dreiwöchentliche Bewusstlosigkeit. Allmälig kehrte das Bewusstsein wieder, doch blieb Lähmung des Arms, Halblähmung des Beins. Erst nach etwa einem Jahre konnte Paul wieder ausgehen. Seit dieser Zeit kehrten nun diese Anfälle in kleineren und grösseren Pausen, anfänglich alle $^1/_4$ bis $^1/_2$ Jahre; später (Erzählerin glaubte Liebe zu Alcoholicis als Ursache anführen zu müssen) alle 4—6 Woehen wieder und zwar zweimal kurz hinter einander, so dass zwischen den beiden Anfällen nur immer $^1/_2$ Stunde dazwischen lag. Die Anfälle bestanden im Hinfallen im Zimmer oder auf der Strasse, voll-

*) Inaugural-Abhandlung. Erlangen 1866.

ständiger Bewusstlosigkeit, Convulsionen der linken Extremitäten und Gesichtshälfte (rechts Ruhe), elektrischen Stössen durch den ganzen Körper, blutigem Schaum vor dem Munde. Er fiel um, ohne einen Schrei auszustossen, und verletzte sich dabei häufig.

Die psychischen Functionen Paul's waren in den Intervallen frei und seine Fähigkeiten nicht gering, was auch aus seinem Beruf hervorgehen mag, da das Geschäft eines Viehhändlers und Rosstäuschers gewiss eher einen gewandten Menschen voraussetzt und jedenfalls das Vorhandensein von Idiotie bestimmt ausschliesst. Schliesslich soll Paul auch eine grosse Neigung zum andern Geschlecht an den Tag gelegt haben.

Am 1. November 1864, 7 Uhr Morgens starb Paul an der Lungenschwindsucht und wurde die Section am gleichen Tage noch Nachmittags 2 Uhr vorgenommen.

Sectionsbefund: Aeusseres: Mittelgrosser, sehr abgemagerter Leichnam, die Haut erdfahl, sehr schlaff, mit geringen, blassen Todtenflecken; Starre gering. Das rechte Auge sehr stark nach rechts gerollt, die linke obere Extremität äusserst auffällig schwächer entwickelt, die Knochen kürzer, sowohl Oberarm als Vorderarm der linken Seite um je 2 Centimeter kürzer als rechts; die Haut des linken Armes nur äusserst schwach behaart (rechts dagegen sehr stark); die Muskulatur desselben äusserst schwach entwickelt, der Biceps in seiner Substanz normal, nur etwas blass, die unteren Extremitäten beiderseits gleichmässig entwickelt. Das Unterhautgewebe fettarm, die Muskulatur im Allgemeinen wenig entwickelt, schlaff und blass.

Schädel: Decke besonders nach vorne sehr dick; die Dura stark injicirt, entsprechend dem vorderen Theile der rechten Hemisphäre stark eingesunken und daran angrenzend fluctuirend; an der Innenfläche der Dura über der rechten Hemisphäre eine geringere gleiche Exsudatschicht. Nach dem Ablösen der Dura zeigen sich die inneren Häute allenthalben enorm wässerig infiltrirt, zum Theil von der Hirnsubstanz abgehoben, im Ganzen mässig injicirt und die grösseren Venenstämme stark gefüllt, die Arachnoidea, besonders über den Sulcis stark weisslich getrübt, die Sulci in der linken Hemisphäre, besonders in der hinteren Hälfte äusserst stark klaffend, die Windungen zahlreich und grösstentheils sehr schmal; in der Bildung der Huschke'schen Centrallappen, sowie im Verlauf der Rolando'schen Centralfurche keine Abnormität wahrnehmbar. Die rechte Hemisphäre in der vorderen Hälfte ganz defect, die Windungen etwas schmäler als links und im Seitentheil zahlreiche Windungen ganz fehlend; die Häute hier über einen weiten Spalt ausgespannt, in welchem sich die rechtsseitige Centralfurche verliert, und in den nur einzelne rudimentäre Windungen hineinragen; die erhaltenen Reste der Centralwindungen nicht auffällig deformirt. Die Stelle des Hirndefectes wird eingenommen durch eine mit Serum gefüllte Höhle, die nach innen (nach dem Seitenventrikel zu) begränzt ist durch eine dem Ependym des Seh- und Streifenhügels entsprechende, starke, durchscheinende Membran, nach aussen durch die über die Spalte glatt

weggespannten inneren Hirnhäute. Nach dem Eröffnen der 7 etm. langen und 3—4 etm. breiten Höhle zeigt sich dieselbe allenthalben durchzogen von sehr feinen fibrösen Strängen und äusserst zarten, mit feinen injicirten Gefässen versehenen glashellen Membranen, die unter einander netzartig verbunden ein theils enges, theils auch weiteres Maschenwerk bilden. An die Höhle gränzt, besonders nach vorn, eine bis mehrere Linien dicke, derbe, eallöse, weisslich glänzende Gewebsschicht, die ganz allmälig in die normale Hirnsubstanz übergeht. — Die rechte Hemisphäre im Ganzen etwas kürzer als die linke, 16 etm., die linke hingegen 17 etm. lang. Der linke Seitenventrikel mässig erweitert, mit klarem Serum erfüllt, die Centralganglien wohlgebildet, ihre Substanz normal; beim Eröffnen des rechten, besonders nach vorn stark erweiterten Ventrikels findet sich an der Stelle des Seh- und Streifenhügels eine äusserst zarte, durchscheinende, von stark entwickelten Venenästen durchzogene, schlaff eingesunkene Membran; das Septum sehr durchscheinend, aber fest. Beide Hälften des Kleinhirns symmetrisch entwickelt. Die rechte Hälfte der Brücke sehr stark abgeflacht. Die Häute an der Basis wenig getrübt; Arterien normal weit, mässig gefüllt. Medulla oblongata normal entwickelt. Plexus brachialis beiderseits ganz gleich entwickelt, links nicht atrophisch.

Der Befund der beiden anderen Körperhöhlen bot nichts von wesentlichem Interesse:

Die oberen Partien beider Lungen waren luftleer, dicht von weissgelblichen, eitrig zerfallenden, käsigen Infiltraten durchsetzt und von schwieligen Strängen durchzogen; im rechten oberen Lappen mehrere bis wallnussgrosse tuberkulöse Cavernen; die unteren Lappen grossentheils noch lufthaltig, von zahlreichen, frischen, milliaren Tuberkelknötchen, rechts zum Theil auch von eitrig zerfliessenden Infiltraten durchsetzt.

Herz normal gross; Mitralostium durch Verwachsung der Klappenzipfel von hinten her in geringem Grade verrengt, am medianen Winkel mit zum Theil frei vorragenden Kalkmassen durchsetzt, auf der Vorhofsfläche geringe, ganz zarte, leicht lösbare, fibrinöse Auflagerungen und einige dilatirte, injicirte Gefässäste; Aortataschen stark ungleichmässig verdickt, in den Winkeln leicht mit einander verwachsen, und die Verwachsungsstellen mit frischen, feinen, condylomatösen Wucherungen besetzt.

Hals: Schilddrüse normal. Schlund-, Speiseröhren- und Luftröhrenschleimhaut blass, normal; im Kehlkopf an der hinteren Commissur der Stimmbänder flache, bis linsengrosse Geschwüre mit weisslicher Epithelialverdickung der Umgebung.

Bauch: Leber, Milz und Nieren normal, ebenso Magen und Dünndarm. Dickdarm ebenfalls normal, nur im Coecum unmittelbar an der Klappe ein etwa thalergrosses, unregelmässiges, tuberkulöses Geschwür.

Die mikroskopische Untersuchung der, wie oben erwähnt, an die porencephalische Höhle angrenzenden eallösen Gewebsschicht zeigt dieselbe bestehend aus theils ganz fein granulösen (ganz das Ansehen gewucherter Neuroglia

bietendem), theils auch (nur an kleinen Stellen) fein fibrillärem Bindegewebe, welches allenthalben von in mässigen Abständen stehenden runden und ovalen Kernen durchsetzt ist. An einzelnen Stellen findet sich auch ziemlich derbes, lockiges Bindegewebe meist mit ovalen Kernen, die oft in enormer Menge angehäuft sind. Das Gewebe ist durchzogen von sehr zahlreichen Gefässen (Capillaren und Arterien), darunter ziemlich starke Arterienäste mit völlig normal entwickelter Arterienwand; ferner zieht hie und da durch das Gewebe eine ganz vereinzelte, sehr feine, deutliche, varicöse Nervenfaser. Hie und da in dem Gewebe etwas gelbes, körniges Pigment in kleinen Häufchen. Je näher der Höhlenwand aber die Präparate aus dem angrenzenden Gewebe entnommen werden, desto derber wird die Structur des Bindegewebes, so dass an manchen Stellen zahlreiche, derbe, lockige Bindegewebszüge, zum Theil mit enorm zahlreichen ovalen Kernen das Sehfeld durchziehen, während die varicösen Nervenfasern ganz zurücktreten.

XXV. Fall.

49 Jahr alte Frau. Linksseitiger grosser Defect, von H. H. geschlossen, mit Ventrikel in weiter Communication, rechtsseitige Hemiplegie — mangelhafte Entwicklung der rechtsseitigen oberen Extremität.

Roger's 2. Fall.

Werner Johanna, 49 Jahre, Taglöhnerin, soll in frühester Jugend von Gefraisch (Eclampsie) befallen gewesen sein, worauf eine fast vollständige Lähmung der rechten Körperhälfte eintrat, in Folge deren die obere Extremität in Wachsthum und Dicke zurückblieb. Sie war ziemlich schwachsinnig und konnte weder lesen noch schreiben, noch rechnen, doch war sie keineswegs idiotisch und zu Botengängen und kleinen Verrichtungen wohl zu gebrauchen. Sie starb am 11. Januar 1865 Früh 7 Uhr; die Section wurde am 12. d. M. Nachmittags 2 Uhr vorgenommen.

Sectionsbefund: Aeusseres: Grosser, kräftig gebauter Leichnam, starke Starre, Unterhautgewebe sehr fettreich, Oberarm von Acromion bis zum Processus styloideus radii links 39, rechts nur 37½ ctm. lang.

Schädel asymmetrisch, linke Hälfte bedeutend kleiner, am auffallendsten die Formenverschiedenheit beider Hälften in den linksseitigen Schädelgruben, besonders an der mittleren. Die rechte Hemisphäre gross und wohlgebildet, mit grossen, breiten Windungen und ziemlich tiefen, etwas klaffenden Sulcis, die Längsspalte nach links etwas über die Mittellinie hinausgerückt, die linke Hemisphäre viel kleiner, etwa nur ¾ so gross, als die rechte, ihre Oberfläche auf nur wenige Gyri reducirt und diese kleiner und schmäler als die der rechten Seite. Die fehlende Partie der Hirnhemisphäre ersetzt durch eine über kinderfaustgrosse Höhle, über welche die weisslich getrübten inneren Häute

ausgespannt sind. Bei Herausnahme des Gehirns ergiesst dieselbe eine grosse Menge Serums. Es zeigen sich nun die Wandungen der Höhle nach vorn und oben noch von etwa $^1/_3$—bis 1″ dicker Hirnsubstanz, nach hinten nur noch von wenigen Gyris gebildet. Der Seitenventrikel ist ganz in ihr aufgegangen, so dass der Verlauf seiner drei Hörner kaum noch in Spuren angedeutet ist. Im vorderen Theil des Bodens der Cyste findet sich das Corpus striatum wohl erhalten, wie frei präparirt und von unten unterminirt, mit nach vorn und aussen strahlenförmig auslaufender, sich in die vordere Wand verlierender Hirnsubstanz. Vom Thalamus opticus nur noch geringe Spuren vorhanden, graue Commissur erhalten. Der übrige Boden und die äussere seitliche Wand der Höhle wird durch die glatt ausgespannten Meningen gebildet. Die einander gegenüber liegenden Wandungen der Höhle sind durch brückenartig durch den mit Serum erfüllten Raum ausgespannte Stränge, in denen zum Theil noch deutlich injicirte Gefässe verlaufen, mit einander verbunden. Rechter Seitenventrikel nicht dilatirt. Linke Hälfte des Kleinhirnes etwas grösser als die rechte, letzteres übrigens normal.

Brust: Linke Lunge bis auf einen Theil des unteren Lappens luftleer, sehr schwer, auf dem Durchschnitt im oberen Lappen gelbgrau, im unteren grauroth hepatisirt; rechte Lunge frei, ödematös; in beiden Lungenspitzen schwarz pigmentirte Narben. —

Herz normal.

Bauch: Leber normal. — Milz vergrössert, $14^1/_2$ ctm. lang, 10 hoch, $3^1/_2$ dick, auf dem Durchschnitt homogen, speckig glänzend, ziemlich brüchig. — Nieren stark geschwellt, besonders die linke (14 ctm. lang), Substanz sehr blatt, Cordicalis gelbgrau, Kapsel leicht, aber nicht glatt lösbar. — Magen und Dünndarm normal. Dickdarm zweimal geknickt, an den Knickungsstellen verwachsen.

XXVI. Fall.

5 Jahre altes Mädchen. Rechtsseitiger Defect in der vorderen Hälfte der Hemisphäre, durch die H. H., und gegen den Ventrikel abgeschlossen. Blödsinnig, links Hemiplegie.

Hügel.

In den medicin. Jahrbüchern des österr. Staates vom Jahre 1847, 60 B., ist von dem damaligen Director des Wiener Kinderspitales Dr. Hügel ein partieller Mangel der Grosshirnhemisphäre beschrieben. Dem Bericht entnehmen wir: Barbara B., 5 Jahre alt, Kind eines cacheetischen Elternpaares, wurde von einer 45 Jahre alten Mutter geboren. Nach deren Aussage war es das fünfte Kind; von den früher geborenen starben drei vor vollendeter erster Zahnung an Fraisen. Schon in den ersten Monaten dieser letzten Schwangerschaft fühlte sie grösseres Uebelbefinden, besonders aber ein öfteres Stechen an der rechten Seite des Unterleibes. Im Anfang des 5. Monates, bald nachdem

sie die Kindesbewegungen gefühlt, erschrack sie heftig über ein blödes trottelartiges Kind. Eine düstere Ahnung ein ähnliches Kind zur Welt zu bringen, verliess sie nun nicht mehr, worauf am Ende des 9. Monates eine ganz natürliche Geburt erfolgte.

Das Kind kam asphiktisch zur Welt, erholte sich nach Verlauf von zwei Tagen. — Das Aussehen des Kindes war trottelartig, aus dem geöffneten Munde streckte es ununterbrochen seine zu grosse Zunge hervor, die Speichelsecretion war copiös.

Die Dentition war äusserst unregelmässig. Zu Ende des ersten Jahres erschien ein unterer Schneidezahn, mit dem Ende des dritten entwickelten sich die ersten vier Stockzähne und mit dem Ende des 4. Jahres die noch übrigen Schneidezähne. Die Augenzähne waren mit dem Ende des 5. Jahres noch nicht vorhanden. Die kaum gebildeten Zähne wurden rasch cariös, so dass das Kind mit dem 5. Jahr schon zahnlos war. Im dritten Lebensjahr wurde das Kind von einer sehr heftigen Gesichtsrose befallen, die in eine den ganzen Körper überziehende Dermatitis von solcher Höhe übergieng, dass das am ganzen Körper geschwollene Kind so steif wurde wie ein Stück Holz. Während dieser Krankheit traten kurzdauernde Fraisen ein. — Der von Geburt an unbewegliche linke Arm und Fuss äusserte zu dieser Zeit auf Nadelstiche noch Empfindung, die rechten Extremitäten auch schwache Bewegungen; auch nur diese wurden bei Fraisen von leichten Zuckungen ergriffen.

Das Kind brachte es weder zum Gehen noch Stehen, konnte nur sitzen, wobei es seinen Kopf pendelartig von vorn nach rückwärts und umgekehrt schaukelte. Appetit, Schlaf, Stuhl- und Urinentleerungen normal. Musik erregte das Kind so sehr, dass bei längerer Fortsetzung Fraisen eintraten. Es konnte nicht sprechen und gab nur einige unartikulirte Töne von sich.

Wegen plötzlich eingetretener intensiver Fraisen und Diarrhöe wurde das Kind ins Spital gebracht, fünf Wochen vor dem Tode, der nach rasch aufeinander folgenden Fraisenanfällen und Lähmung aller Extremitäten sich einstellte.

Die von dem damaligen Prosector Dr. Edl. v. Gunz vorgenommene Section ergab:

Der Kopf in seinem Hinterhaupte und Seitentheilen stark entwickelt, besonders der rechte Tuber parietale stark vorspringend, die Zunge stark vorragend, die Extremitäten auffallend abgemagert und sehr leicht beweglich.

Die harte Hirnhaut beinahe im ganzen Umfange fest verwachsen, sämmtliche Nähte geschlossen. Hirnhäute ziemlich blutreich, die Arachnoidea an einzelnen Stellen getrübt, die auf 2‴ verdeckte Pia von dem Gehirn über der rechten Grosshirnhemisphäre nur mit Substanzverlust abtrennbar.

An der vorderen Hälfte der rechten Grosshirnhemisphäre zeigt sich ein Gewebe der Pia, eine weissliche sulzig schlotternde Masse von einer beiläufig thalergrossen Ausbreitung. Nach Entfernung dieser Sulze erschien in der rechten Grosshirnhemisphäre von vorne nach rückwärts eine $1\frac{1}{2}$″ breite, an ihrer Mitte sich verengende, bei 2″ lange und $\frac{2}{3}$″ tiefe geigenförmige Ausbuchtung mit

entsprechendem Mangel der Gehirnsubstanz. Gleich nach Abnahme der Schädeldecke glaubte man in der rechten Hemisphäre ein grosses Loch zu sehen, welches durch Ausscheidung von Hirnsubstanz gebildet und locker mit den Hirnhäuten überdeckt worden wäre. Das Bett dieser ansehnlichen Ausbuchtung war im ganzen Umfange mit einer 1‴ dicken, plastischen schmutzigweissen Membran ausgekleidet, deren zottige Fibrillen gegen die Hirnhaut zugekehrt waren.

Die die Oberfläche des Bettes constituirende Gehirnmasse zeigte gänzliche, oder halb, oder undeutlich entwickelte, ja an einzelnen Stellen nur angedeutete foetale Rudimente von Hirnwindung mit strahlig divergirendem Bau lockerer Consistenz, matter bläulichweisser Farbe. Die so geformte Hirnsubstanz bildete den grössten Theil der Decke der rechten seitlichen Gehirnhöhle. Die letztere war mit ungefähr 3 Unzen wasserhellen Serums gefüllt und beinahe um das Vierfache vergrössert. Das diese Höhle auskleidende Ependym war auffallend verdickt und zähe. Die nach einwärts und links an die Hirnhöhle anstossende Hirnsubstanz war im Umfang einer Mandel auffallend härter, welcher Zustand sich von unten nach aufwärts bis auf das obere Drittel des rechten Sehflügels erstreckte. Der Streifenkörper rechts war normal. Der rechte Sehnerve beinahe um seinen vierten Theil noch vor der Kreuzungsstelle atrophirt. Die linke vollkommen entwickelte Gehirnhälfte zeigte den inneren und oberen Theil des Sehflügels in seiner Textur gelockert, bei 4½″ in die Länge und 3‴ in die Tiefe seine Parenchyms roth gefärbt, erweicht. Das kleine Gehirn und Rückenmark normal.

XXVII. Fall.

12jähriges Mädchen. Linksseitiger Defect ober der Fossa Sylvii von H. H. abgeschlossen, mit Ventrikel in C., rechtsseitige Hemiplegie — Strabismus mit Nystagmus.

Brodowski*)

beschreibt einen Fall von Porencephalie bei einem 12jährigen Mädchen, das bei Lebzeiten Paralyse der rechten Körperhälfte, Strabismus und Nystagmus der Augen, dabei aber eine ihrem Alter ungewöhnliche Geistesentwicklung darbot.

Ueber der Fossa Sylvii befand sich eine trichterförmige Oeffnung von 5 Ctm. Durchmesser, die in einen mit der linken Kammer communicirendem Canal führte. Die Gehirnwindungen verliefen radiär in der Wand des Canals. Die obere Oeffnung des Canals war von der Arachnoidea bedeckt; die Canalwände bedeckten die Gefässhäute. Der Canal führte seröse Flüssigkeit. Er lag über Stria cornea an der Grenze zwischen dem Corpus striat. und Thalamus opt. Die angrenzenden Hirntheile verhielten sich normal und trotz einer Spur von Hydrocephalus überschritten die Dimensionen des Gehirns und Schädels nicht die Norm.

*) Virchow-Hirsch, Jahrbücher. I. Bd., S. 254.

XXVIII. Fall.

Doppelte Porencephalie bei einem achtmonatlichen Fötus.

Huguenin *)

erwähnt eines von ihm beobachteten Falls von doppelter Porencephalie bei einem 8 Monate alten Fötus, der von syphilitischen Eltern stammte.

XXIX. Fall.

13jähriges Mädchen. Defect im linken Schläfelappen von H. H. geschlossen, bis nahe an's Ependym reichend.

Chiari.**)

Bei einem 13jährigen Mädchen, Marie K., die an tuberculöser Lungenphthise im St. Annen-Kinderspitale verstorben war, und keinerlei Erscheinungen ihre Hirnerkrankung gezeigt haben sollen, fand sich ein die beiden unteren Gyri temporales der linken Hemisphäre und das vordere Ende des Gyrus fusifermis betreffender 7 etm. langer, 2 etm. breiter, bis 1·5 etm. tiefer spaltförmiger Defect, der von Arachnoidea überbrückt, von der Meninx vasculosa ausgekleidet? mit klarem Serum erfüllt war und an seinem hinteren Ende bis nahe an das Ependym des Unterhorns reichte. Schädel und Hirn normal.

*) Ziemssen, Handbuch. Suppl. B. S. 70.

**) Jahrb. f. Kinderheilkunde. N. F. XIV. 2.

Eigene Beobachtungen.

12 Fälle.

XXX. Fall.

Mehrere Monate altes Kind. — Defect fast der ganzen Hemisphären.

(Im Grazer Museum unter Nr. 6 mit der Bezeichnung „Wasserkopf" aufbewahrt.)

Der Schädel eines mehrere Monate alten Kindes, gross, 14 ctm. lang, 12·2 ctm. breit, hydrocephal geformt, mit weit offener, vorderer Fontanelle, einer in ihrer unteren Hälfte flordünnen, stellenweise gitterförmig durchbrochenen Sichel, zeigt am Grunde nur Reste der Streifenhügel und die Sehhügel. Die übrige Substanz der Grosshirnhemisphären bis auf wenige den erhaltenen zarten Hirnhäuten anliegende geringe Reste — und der Basalfläche des rechten Occipital-Lappens vollständig fehlend.

XXXI. Fall.

5 J. altes Mädchen mit vernarbten porencephalischen Defecten in der Gegend beider Rolandischer Furchen.*)

(Taf. II, Fig. 4 u. 5.)

Präparat Nr. 1979, mit Defect der Huschke'schen Centralwindungen bezeichnet, von einem 5jährigen Mädchen, das durch ein Jahr vor ihrem Tode gelähmt gewesen, an grauer Erweichung des Rückenmarkes (?), acuter Tuberculose der Lungen, Leber, Milz und Nieren und Meningitis tuberculosa gelitten haben soll.

Das Gehirn von entsprechender Grösse zeigte beiläufig in der Gegend der Rolandischen Spalte beiderseits eine tiefe, senkrechte Furche, die jederseits nahe am medialen Rande, von diesem nur durch eine quere Windung *(Fig. 4 u. 5 a)* abgegrenzt, beginnt und in die Sylvische Spalte ausläuft. Die rechte weiter nach vorne gelagert als die linke, daher der durch diese Furche abgegrenzte Stirnlappen links länger als rechts. Die Centralwindungen sammt dem Klapp-

*) Die Fälle 31—33 sind von Prof. Heschl in Anhang zu Chiari's Publication kurz erwähnt mit Vorbehalt meines Rechtes zur näheren Beschreibung und Publication.

deckel fehlen und ist die Insel beiderseits nur von den breiten Spitzen der Temporallappen gedeckt. Beiderseits verlaufen die die Furchen begrenzenden Windungen der Stirn- und Scheitellappen, namentlich erstere, senkrecht gegen die Furche, rechts an der Furche, wie in parallelen Zügen umbiegend, links gegen die Mitte der Furche zusammengedrängt und verschmälert, wie in derselben untertauchend. Die Seitenventrikel stark erweitert. Am Dach derselben, entsprechend der aussen angegebenen Furche, jederseits eine mit der Mitte des Grundes dieser zusammenstossende, wie narbig ausgekleidete, schmale kurze (1 ctm.) Furche, über die hinaus die graue Rindensubstanz am Boden der äusseren Furche von den in sie untertauchenden Windungen bis an das verdickte Ependym heranreicht. Das Septum pellucidum abgängig und so beide Seitenventrikel durch eine ovale, bei 5 ctm. lange und über 2 ctm. hohe Lücke in der ganzen Ausdehnung zwischen Balken und Fornix in Communication gesetzt.

XXXII. Fall.

4 Jahre altes Mädchen. Defect der ganzen hinteren Hälfte der Convexität d. r. Grosshirnhemisphäre, mit weiter Communication der Ventrikel mit dem Arachnoidealraum. Lähmung — Mangel der Sprache. — Schädel asymmetrisch.

(Taf. II. Fig. 6.)

Präparat Nr. 2566. Von einem 4 Jahre alten Mädchen, das nur zwei Tage im Spital zugebracht, paralytisch gewesen und nicht sprechen konnte. Es starb unter heftigen Convulsionen.

Section: Körper dem Alter angemessener Grösse, Schädel (unter Nr. 2642 aufbewahrt) hat einen Umfang von 46 ctm., einen Längsdurchmesser von 15·3, einen Breitendurchmesser von 13 ctm. Derselbe ist mit einer Stirnnaht versehen und etwas asymmetrisch, indem die linke Hälfte normal geformt, breiter, nach hinten zu länger, die rechte schmäler und kürzer, aber höher ist und dahin in der Form abweicht, dass die Scheitel-Höckergegend abgeflacht, die Schlafgegend stärker ausgewölbt erscheint. Die harte Hirnhaut war nicht mit dem Schädel verwachsen. Bei Eröffnung des Schädels zeigte sich, dass die rechte Hemisphäre kaum zur Hälfte den ihr zugehörigen Schädelraum ausfüllt und der freigebliebene Antheil von einer serösen klaren Flüssigkeit eingenommen wird. Die linke Hemisphäre ist etwas

grösser als normal (es dürfte auch die Sichel in der hinteren Hälfte nach rechts gedrängt gewesen sein), von eigenthümlichem Aussehen: platten, breiten, vielfach unregelmässig, seicht gefurchten Windungen — nur am vorderen Theil des Stirnlappens bieten die Windungen mehr normale Ausbildung in Verlauf und Form. Eine der Centralfurche entsprechende, nur weiter zurück gelegene tiefe Furche findet sich; dieselbe biegt aber an ihrem unteren Ende in eine den untersten (3.) Stirnzug abgrenzende Furche über. Ihr fast parallel läuft vom medialen Rand weiter nach hinten eine zweite Furche bis nahe an das Ende des kurzen und mehr aufsteigenden horizontalen Astes der Sylvischen Spalte, den Scheitellappen in einen vorderen und hinteren Lappen trennend, welch' letzterer ohne Abgrenzung in den mächtigen Schläfelappen übergeht. An der Basal- und Medialfläche sind die Totalfurchen normal ausgebildet und die Windungen weniger reich und seicht gefurcht.

Von der rechten Hemisphäre fehlt der ganze Parietallappen, der Hinterhauptslappen bis auf seinen basalen Antheil und der Schläfelappen mit Ausnahme der Spitze. Da auch die medialen Antheile des Scheitel- und Hinterhauptlappens sammt der hinteren Hälfte des Balkens mit Ausnahme des Spleniums und das Septum mangeln, so ist nicht nur fast der ganze rechte Seitenwinkel von oben her eröffnet, sondern auch der linke in seinem mittleren Antheil. Ersterer ist in seiner vorderen Hälfte noch gedeckt von den nach hinten unten und gegen die Mittellinie gedrängten erhaltenen Stirnlappen; nach hinten zu, dem Hinter- und Unterhorn entsprechend, klafft derselbe mit einem weiten dreieckigen Spalt gegen die Arachnoidealhöhle; dieser Spalt erscheint nach innen begrenzt und überwölbt von dem nach aufwärts eingerollten medialen Rand des Basaltheils des Occipitallappens *(Fig. 6 a)* der weit von der medialen Fläche der linken Hemisphäre (welche hier überdies stärker nach rechts ragt) abgedrängt ist, nach aussen von dem Basaltheil des Temporallappens *(Fig. 6 b)*, der gleichfalls nach aufwärts eingerollt ist. Diese beiden Reste des Occipitallappens einer- und des Schläfelappens andererseits, die an ihrer Oberfläche noch von Pia überkleidet und undeutlich schwach gefurcht sind, trennt ein tief bogig von hinten in die Basalfläche der Hemisphäre greifender Ausschnitt *(Fig. 6 c)*, dessen wallartiger Rand von einer wie narbig geglätteten, zwischen Hinter- und Unterhorn blossliegenden Markmasse gebildet wird. Von der Arachnoidea

nur ein schmaler Saum am Rand des Occipital- und Temporallappens erhalten, über den hinaus die Pia sich noch eine Strecke fortsetzt. Der Stirnlappen, der bei *f (Fig. 6)* eine tiefere, schief nach hinten und aufwärts in einer Einsenkung verlaufende Furche (die Centralfurche?) zeigt, ist sehr unregelmässig schmalgefurcht und bietet in der Mitte der Aussenfläche (bei *e*) eine dreieckige grubige Vertiefung, gegen deren Grund die angrenzenden Windungen radiär gestellt sind, an deren Grunde Spuren eines rostbraun verfärbten dichten Gewebes (Narbe mit Hirnhautresten) sichtbar sind.

Das Kleinhirn und die Medulla normal. Der Schädelgrund gleichfalls asymmetrisch. An diesem ist die linke Hälfte schmäler, in der vorderen und mittleren Schädelgrube mit tiefen Impressiones digitatae und scharfen Juga cerebralia versehen, innerhalb der ersteren bis zum Durchscheinen verdünnt. Die rechte Schädelhälfte ist breiter, in der mittleren Schädelgrube mehr ausgeweitet, etwas flacher, dicker, innen glatt, nur am Orbitaltheil mit flachen Juga cerebralia ausgestattet. Die Section der übrigen Körpertheile bot nichts Bemerkenswerthes.

XXXIII. Fall.

2 Jahre 7 Monate altes Mädchen. Defect im linken Scheitel- und Schläfelappen, von Hirnhaut überspannt, mit Ventrikel in C. Mangelhafte Entwicklung der Grosshirn-Hemisphären mit Mikrogyrie und Mikrocephalie.

(Tafel III, Fig. 7 und 8.)

Präparat Nr. 2588 von einem 2 Jahre 7 Monate alten Mädchen, Schmekal Marie, welches an Blattern verstorben am 21. März 1875 zur Section kam. Diese ergab: Körper 71·5 ctm. lang, im hohen Grade abgezehrt, die Haut blass, am Gesicht und Oberschenkeln mit einzelnen Variolapusteln besetzt. An der Aussenseite des rechten Oberarmes eine kleine, mohnsamengrosse bräunliche Borke (von Vaccination). Die Zeige- und Mittelfinger an beiden Händen geschwellt, blauschwarz verfärbt, brandig.

Der Schädel in allen seinen Durchmessern verkleinert, Stirne schmal, nieder, fliehend, etwas gekielt, Kiefer prognath (Nähere Beschreibung folgt unten). Bei Eröffnung des Schädels floss viel klares Serum ab.

Das Gehirn im Grosshirn mangelhaft und abnorm gebildet, im Kleinhirn normal, wog 18 Loth W. G. (306 Gramm).

Das Grosshirn sehr klein, reicht nach hinten nicht viel über die Mitte des Kleinhirns und sitzt diesem, dessen Hemisphären mehr vertikal gestellt, nach vorne zu auf. Das vordere Ende der Hemisphäre schmal, das hintere Ende, von hinten und unten her durch das Kleinhirn abgeplattet, ja am Rande etwas aufgekrempt, so dass die Hemisphären von oben gesehen die Form einer von der Dorsalseite gespaltenen Glans penis darbieten. Die Verkleinerung betrifft alle Antheile der Hemisphären, besonders aber deren convexen Theil, der im Scheitel- und Occipitallappen, im höchsten Grade aber im Schläfelappen, klein und zurückgeblieben, die Insel nicht überdeckt. *(Fig. 7 u. 8 a)* Diese liegt völlig frei, im gleichen Niveau mit der Oberfläche der angrenzenden Theile, von der Spitze des Stirn- und Schläfelappens kaum nach unten überragt und besteht aus einem die schief nach hinten aufsteigende kurze Sylvische Spalte umfassenden, und von dieser mehrfach eingekerbten Gyrus, welcher mit seinem vorderen Schenkel in die am Rande der convexen Fläche des Stirnlappens angrenzende, seitliche orbitale Stirnwindung, mit seinem hinteren Schenkel in die die Spitze des Schläfelappens bildende Schläfewindung übergeht. Die Breite dieser Inselwindung beträgt fast 1 ctm. und hebt sich dadurch dieser Windungszug sehr scharf von den übrigen Gyris der Convexität ab, die kaum halb so breit und vielfach quer am Rande gekerbt, an der Wölbung sehr seicht gefurcht sind. Dieselben werden durch eine tiefe, die Inselwindung umfassende und ihrer Krümmung entsprechend fast hufeisenförmige Furche, die hinten in die Spitze des Schläfelappens ausläuft, vorne gegen den Rand des convexen Theiles des Stirnlappens sich verliert, von der Insel scharf abgegrenzt. Ausserdem finden sich an der rechten Hemisphäre weitere Abgrenzungen in Form tiefer Furchen: eine über der Insel, fast senkrecht auf deren Convexität stehend und bis an sich heranreichend — die Centralfurche *(Fig. 8 b)* — vom medialen Rande durch zwei diesem parallel laufende Windungen getrennt. Eine zweite, ihr parallele, weiter nach hinten (2 ctm. ungefähr) gelegene Furche (parietale) *(Fig. 8 c)*, die nur durch den Randgyrus von der medialen Fläche abgegrenzt, mit der früheren eine Anzahl von Gyri nach vorne und hinten scharf abtrennt, welche wohl dem oberen Scheitelläppchen entsprechen.

Endlich zieht noch von der Spitze des Schläfelappens dem hinteren Ende jener die Insel umfassenden bogigen Furche eine sehr tiefe Furche entlang dem hintern Rand nach aufwärts *(Fig. 8 d)*. Fast sämmtliche Gyri, nur von diesen Furchen unterbrochen, verlaufen in dem medialen Rand paralleler Richtung von vorne nach hinten, ja am medialen Rand, in den die Querfurchen nicht greifen, zieht eine Windung ununterbrochen vom Occipital- bis in den Stirnlappen. Im Gegensatz dazu weist die mediale und basale Fläche der Hemisphären ziemlich normal angeordnete und geformte Windungen auf.

Die linke Hemisphäre zeigt über der etwas kleineren und nicht so stark nach aussen hervortretenden Insel, ungefähr jenem oben besprochenen an der rechten Seite durch die als Central- und Parietalfurche abgegrenzten Läppchen entsprechend, eine von Arachnoidea *(Fig. 7 b)* überbrückte, bis an den medialen Rand reichende 2·5 ctm. breite (von vorn nach hinten) und 4 ctm. (von oben nach unten gemessene) lange Grube, an deren Grund man durch eine dreieckige, mit ihrer Basis nach oben, mit der Spitze nach unten gegen die Insel gerichteten Lücke in das stark erweiterte Unterhorn und auf dessen Plexus sieht. Die obere Wand der Grube senkrecht, die vordere sehr schief abfallend, wird von den mit Pia überkleideten angrenzenden Windungen gebildet, die unmittelbar am Rand der Lücke gegen einen diese umfassenden, kaum 1 mm. breiten Saum *(Fig. 7 c)* des narbig verdichteten Ependyms enden. Die hintere Wand der Grube nieder und abgerundet, den Rand der Lücke überwallend. Auch an ihm eine narbige Leiste, an der Ependym und Windungen absetzen. Die Lücke betrifft also die Aussenwand des linken Unterhornes, dasselbe in der ganzen Ausdehnung bis an die Spitze eröffnend. Durchschnitte durch die linke Hemisphäre zeigen, dass die Stammganglien nur wenig kleiner sind und die Verkleinerung der Hemisphären auf mangelhafter Entwicklung der Markmasse, in geringerem Grade die Rindensubstanz beruht. Auch die übrigen Antheile des linken und der rechte Ventrikel sind erweitert. Das rechte Unterhorn, das den ganz gleichen vertikal absteigenden Verlauf als das linke zeigt, ist zwar auch stark, aber nicht so hochgradig, als das linke dilatirt. Der Balken entsprechend den Hemisphären verkleinert, auch Pons und Medulla oblongata kleiner als normal, nur das Kleinhirn von entsprechender Grösse, in seiner Form aber dahin abge-

ändert, dass die obere Fläche stark gewölbt, in der Gegend des Oberwurmes stark giebelartig vorspringt und dadurch die hinteren Enden der Grosshirn-Hemisphären von unten und hinten her abgeplattet, grubig vertieft sind.

Der unter Nr. 2667 aufbewahrte Schädel ist im Gesichtsschädel nur weniger kleiner als es dem Alter zukommt, im Hirnschädel dagegen auffallend klein. Er misst im Umfang nur 330 mm. (gegen 452 mm. der Norm), hat eine rundliche Form, mit schmaler, etwas gekielter Stirn, die zunächst der Nasenwurzel wenig, weiter oben stark zurücktritt. Die Schädelgegend vorne bis zur Mitte gewölbt, von dieser nach hinten ziemlich steil abfallend, das Hinterhaupt breit, der Gegend der Protuberantio occipit. ext. entsprechend, der Länge nach eingebogen, so dass also auch aussen am Schädel die Wölbung der Kleinhirn-Hemisphären sich ausprägt. Sämmtliche Nähte offen, die Fontanellen geschlossen. Die Schädeldeckknochen 1—1·3 mm. dick, ziemlich compact. Die Basis flach, indem der Grund der hinteren Schädelgruben nicht tiefer liegt als der der mittleren. Die Innenfläche ist glatt und zeigt nur auf den Orbitaldächern normale, an der hinteren Hälfte des rechten Scheitelbeins tiefe, aber sehr schmale Impressiones digitatae. Auch am hinteren Rande des linken Scheitelbeines sind einige solche. Diesen Impressiones entsprechend der Knochen bis auf die durchsichtig dünne, äussere compacte Lamelle reducirt, diese nach aussen etwas vorgewölbt. Die Durchmesser sind:

grösste Länge 106,
grösste Breite 95, entspricht der Mitte des Scheitelbeins.
vorderer Theil der Basis cranii 62

des Gesichts etwas schmäler, stark prognath, Zähne dem Alter entsprechend entwickelt.

Es gleicht der Schädel in Form und nahezu auch in der Grösse dem des Jakob Moegle, von welchem Carl Vogt in seiner Abhandlung über die Mikrocephalen (Arch. f. Anthropl. II. B.) Abbildungen gibt. Nur ist die Stirne mehr gewölbt und nicht so stark fliehend, besitzt keine Frontalnaht, das Hinterhaupt ist wie angegeben eingebogen, die Kiefer schmal und im ganzen, nicht bloss im Alveolartheil so prognath.

Die Zähne vollständig entwickelt, kräftig bis auf die Augenzähne, die mit ihren Kronen nicht an jene der übrigen Zähne heranreichen, normal gestellt.

XXXIV. Fall.

15 Monate alter Knabe. Porencephalischer Defect in der Gegend der rechten Roland'schen Furche. — Linksseitige Hemiplegie mit Contractur. — Schädel asymmetrisch.

(Tafel IV, Figur 9.)

Präparat Nr. 3113 von einem 15 Monate alten Knaben Leonhard Micon. Er wurde am 14. Jänner 1877 in das Anna-Kinderspital mit folgendem Status aufgenommen:

Körper dem Alter entprechender Grösse, gut genährt; Schädel gross, die vordere Fontanelle nicht vollkommen geschlossen, Pupillen weit. Im Unterkiefer 2, im Oberkiefer 4 Schneidezähne. Die linke obere Extremität im Ellenbogengelenk etwas gebeugt, die Hand zur Faust geballt, der Daumen unter die anderen Finger eingeschlagen. Auch die untere Extremität im Hüft- und Kniegelenk etwas gebeugt. Die Streckung der Glieder leicht möglich; an der unteren Extremität scheinbar schmerzhaft.

Diese Contracturen sollen 5 Monate vor der Aufnahme unter Fraisenanfällen entstanden sein.

Das Kind litt an Husten und Fraisenanfällen und starb, an Diphtherie erkrankt, am 1. Februar 1877.

Ausser den Erscheinungen des diphtheritischen Processes fanden sich:

Der Körper angemessener Grösse, mässig genährt, seine Decken blass, Pupillen mässig und gleich weit, die linksseitigen Extremitäten etwas abgemagert, in der oben angegebenen Contractur-Stellung.

Schädel im Umfang 44, im Längs-Durchmesser 15, im queren 13 ctm. messend, im Schädeldach 2—3 mm. dick, compact, in der rechten Hälfte etwas kürzer und durch geringere Auswölbung des Seitenwandbeines schmäler. Entsprechend der Gegend des rechten Klappdeckels die harte Hirnhaut mit den inneren Hirnhäuten verwachsen. Nach Lösung derselben zeigt sich an dieser Stelle der Gegend, der Roland'schen Furche entsprechend, ein von der festhaftenden, verdickten Arachnoidea überbrückter tiefer Spalt, der an der Theilung der Fossa Sylvii beginnend, zunächst senkrecht aufsteigt und dann ungefähr 1·5 ctm. vor dem medialen Rand nach hinten umbiegt. Derselbe ist von radiär gestellten Windungen an seinen

Seiten begrenzt, indem die des Stirnlappens fächerförmig vom Rande der Lücke nach vorne ausstrahlen, die am Scheitellappen weniger divergirend, nach hinten, und die am medialen Rand erhaltenen Windungen in querer Richtung verlaufen; dabei tauchen die des Stirnlappens am Rande der Lücke in diese unter, während die Windungen des Scheitellappens und medialen Antheils am Rande umbiegen.

So gestellt bilden diese Windungen, von Pia überkleidet, steil abfallend, die Seitenwände des Spaltes, dessen Grund im aufsteigenden Theil nur 3 mm. breit, im queren, nach hinten verlaufenden Theil zu einer Grube sich erweitert, die nach allen Richtungen hin den äusserlich nur 7 mm. klaffenden Spalt überragt und bis an das Ependym der linken Seitenkammer heranreicht. Die am Grunde blossgelegte Hirnsubstanz schwielig verdichtet, rostbraun pigmentirt, ziemlich glatt. Die rechte Hemisphäre etwas kürzer und schmäler.

(Letzteres Verhältniss ist in der Zeichnung nicht beibehalten, da die rechte Hemisphäre nicht gleich der linken streng von oben betrachtet, sondern um den Spalt in seiner ganzen Länge zur Anschauung zu bringen, mehr von der rechten Seite her aufgenommen wurde.)

Die linke Hemisphäre etwas grösser bis auf eine vom medialen Rand abgehende und hier gablig gespaltene, im weiteren Verlaufe einfache und sich allmälig verschmälernde tief in der Rolandischen Spalte herabreichende Zwickelwindung äusserlich normal. (Siehe Fig. 9a.)

Das Gehirn und seine Häute mässig mit Blut versehen, feuchter, die Ventrikel etwas erweitert; am Dach der rechten Seitenkammer eine etwa 1 ctm. im Durchmesser haltende, wie narbig verdichtete, etwas ausgebuchtete Stelle, die dem durchsichtigen Grunde des grubig erweiterten queren Antheils des Defectes entspricht.

XXXV. Fall.

6 Monate altes Mädchen — porenceph. Defect in der linken Inselgegend in weiter Communication mit Ventrikel und Arachnoidealhöhle und Compression des Hirns, Lähmung aller Extremitäten mit Contractur — Mangel der Sprache — Schädel gross.

(Taf. V u. VI, Fig. 10 u. 11, Taf. IV, Fig. 12.)

Präparat Nr. 3252 von einem 6 Monate alten Mädchen, (Neuhart Anna) das am 16. Januar 1878 in das Annen-Kinderspital in

Graz aufgenommen wurde. Nach Angabe ist dasselbe mit einem kleinen Kopf zur Welt gekommen. Drei Monate vor der Aufnahme soll sich derselbe aber rasch vergrössert haben, vier Wochen vor der Zeit Fraisenanfälle aufgetreten sein. Die Extremitäten waren alle mässig gebeugt und in dieser Stellung vollkommen steif. Gellendes Aufschreien. Unter andauerndem Erbrechen und diarrhöischen Entleerungen, starb das Kind am 28. desselben Monats.

Die am 30. Jänner vorgenommene Section ergab, dass das Kind an Darmkatarrh und Blutleere gelitten, im hohem Grade anämisch und abgemagert war.

Der Schädel gross, lang, mit breiter, fast senkrecht stehender Stirn und schmalem Hinterhaupt, misst im grössten Längsdurchmesser 14, im grössten Breitendurchmesser, der etwas hinter die Coronarnaht fällt, 12, in dem der hinteren Antheile der Scheitelbeine 8 ctm. Die vordere Fontanelle sehr gross, ihre beiden Durchmesser 6 ctm. lang, die übrigen Fontanellen geschlossen, die Interstitialmembranen sehr schmal, die Knochen bei 1 mm. dick, compact. Bei Eröffnung des Durasacks ergiesst sich eine grosse Menge klaren Serums, und zeigt sich, dass das Grosshirn nur mit seiner Basis dem Schädel anliegt, beide Hemisphären von aussen und oben her, so gegen die grosse Sichel, resp. mediane Sagittalebene zusammengepresst sind, dass sie statt einer Halbkugel einen mit dem First an die Schädelwölbung heranreichenden Giebel bilden, der, an der Stirne zugespitzt, sich rechts und links verschieden gestaltet, indem die rechte Hemisphäre weniger steil, die linke fast senkrecht gegen die gleichfalls an ihrer äusseren Peripherie noch ab- und zusammengedrängte Basis abfällt. Auch die Hinterhauptlappen sind von der Hinterhauptsfläche abgedrängt und von hinten her etwas abgeplattet. Diese so zu beiden Seiten der Hemisphären zwischen ihrer Oberfläche und der Dura-Innenfläche gebildeten Räume stehen oben über dem First des Hirns untereinander in Communication, indem die grosse Sichel, im vorderen Theil unentwickelt, im mittleren sehr schmal ist, und so in diesen Antheilen durch Abdrängung des Firstes von der Schädelwölbung sich eine Verbindung der beiden seitlichen Räume in Form von Lücken *(Taf. VI, Fig. 11a; Taf. IV, Fig. 12a)* gebildet hat, die gegen einander von den an der Einpflanzungsstelle der Arachnoidealvenen in den grossen Sichelblutleiter zapfenförmig ausgezogenen Hemisphärenrändern abgegrenzt werden. Dieser Raum,

in welchem das bei Eröffnung ausgeflossene Serum enthalten war, ist sowohl an der Dura-Innenfläche, als an der Oberfläche des Hirnes mit einer dünnen, aber dichten durchscheinenden Membran *(Taf. V, Fig. 12 b)* ausgekleidet, die innen vollständig glatt, von der Dura an der freigelegten Schädelbasis auf die Oberfläche des comprimirten Hirnantheils sich umschlägt und so zu beiden Seiten der Hemisphären je einen den freien Schädelraum ausfüllenden Sack bildet, die beide durch die über dem First geschilderten Lücken untereinander, und der linke auch mit dem linken Seitenventrikel durch eine in der Gegend der Insel befindliche grosse Lücke communicirt, über deren Rand die Pseudomembran in das verdickte Ependym übergeht. Diese Membran haftet sowohl an Dura wie Arachnoidea nur durch zarte Fäden, so dass es gelang dieselbe allseits abzulösen bis auf den Rand der Lücke, an dem sie fest mit den Hirnhäuten verwachsen war. Sie überzieht am Hirn die ganze Oberfläche des comprimirten, vom Schädel abgedrängten Theiles und lässt also nur die in normaler Lage erhaltene Basis des Grosshirns, Brücke und Kleinhirn frei.

Diese Theile auch in Bezug auf Grösse und Form mit Ausnahme einer leichten Abplattung normal.

Die Oberfläche des comprimirten Theils stark abgeplattet. An der rechten Hemisphäre und am linken Stirnlappen die Windungen bis ½ ctm. breit, an den übrigen Partien noch schmäler, platt, vielfach oberflächlich seicht gefurcht und so unregelmässig und stark gewunden verlaufend, dass nur die Hauptrichtungszüge, bis auf sogleich anzugebende Abänderungen an einzelnen Stellen, erhalten — die Hauptfurchen nicht erkennbar sind.

Die oben erwähnte porencephalische Lücke in der Inselgegend der linken Hemisphäre ist 4·5 ctm. breit, 4 ctm. hoch, nach oben bogig grwölbt, bis in die Sylvische Grube an die Basis herabreichend. Nach vorne und oben vom Stirnlappen, nach hinten vom defecten Schläfelappen begrenzt, zeigt sie am Grund den mit seiner Aussenseite blossgelegten Linsenkern, welcher in den von einer blossgelegten Markmasse gebildeten unteren (basalen) Rand der Lücke übergeht. Oberhalb des Linsenkerns klafft der mittlere Theil des Seitenventrikels und der obere Theil des linken Unterhorns, während dessen Spitze noch durch eine Markplatte abgeschlossen wird, die von jener des unteren Randes zum erhaltenen Antheil des

Schläfelappens zieht. Die Ränder der Lücke abgerundet, zum Theil von Rindensubstanz überkleidet, die an ihnen in die blossgelegte, oberflächlich narbig verdichtete Marksubstanz übergeht, an der auch die angegebene Pseudomembran sich verliert. Diese bildet am Eingang der Lücke einen feinen Faden, welcher von oben, hinten am Schläfelappen, gegen vorne, unter dem Stirnlappen ausgespannt ist. Tiefer innen findet sich ein zweiter, 2 mm. dicker, rundlicher Strang, der vom Ende des blossgelegten Streifenhügels, zur inneren Peripherie des oberen Randes aufsteigt und an dessen Ependymgrenze sich einsenkt. Die die Lücke begrenzenden Windungen fächerförmig ausstrahlend, gegen den Rand verschmälert.

Bei Eröffnung der Ventrikel zeigt sich, dass beide Seitenventrikeln durch Defect des Septum in seiner ganzen Ausdehnung in weiter Communication stehen, ja einen Ventrikel bilden, dessen Dach ähnlich giebelförmig gestaltet ist, wie die Aussenfläche der Hemisphären. Die linke Hälfte erscheint weiter — das linke Corpus striatum und der Linsenkern in der hinteren Hälfte stark reducirt, so auch der linke Sehflügel.

An der Aussenseite des linken Ventrikels hinter seiner Mitte findet sich eine schmale, spaltförmige Grube, *(Fig. 10 b, Fig. 11 c)*, an der das Ependym verdeckt, die Umgebung wie narbig eingezogen erscheint. Dieser Einziehung entsprechend, findet sich aussen an der Oberfläche der Hemisphäre, in der Gegend des hinteren Endes des horizontalen (hier stärker aufsteigenden) Astes der Sylvischen Grube, ein tiefer, von verdickten Hirnhäuten überkleideter, von Narbengewebe geschlossener Spalt, gegen den von allen Seiten die Hirnwindungen sich verschmälernd, radiär zusammenlaufen.

Der linke Pedunculus schmäler, platter, die linke Hälfte des Pons flacher, schmäler. Ob und wie viel davon auf Rechnung einer schon ausgebildeten Atrophie kommt, ist aus der Form nicht erkenntlich, da der eine Theil der Basalfläche des linken Hinterlappens, unter das Tentorium gepresst ist, und von oben her die linke Hälfte des Kleinhirnes, des Pons und den linken Hirnschenkel comprimirt.

Das Rückenmark anscheinend normal.

Es betrifft also hier der Defect die Insel mit den angrenzenden Theilen des Stirn- und Schläfelappens, in die Tiefe bis auf den Linsenkern reichend, mit Zerstörung der ganzen Aussenwand des mittleren

Theils des linken Seitenventrikels und Anfangstheil des Unterhorns. Doch dürfte der Defect nach obenhin, mehr durch mangelhafte Entwicklung und Einziehung der angrenzenden Partien — aus denen normal der Klappdeckel hervorgeht — als durch Zerstörung der Theile so gross erscheinen.

Eigenthümlich ist auch noch die Configuration des Hirns durch die Länge der Stirnlappen, welche ebenso wie ihre zugespitzte Form durch die Druckwirkung zu Stande gekommen. Es liegt deshalb auch auf einer Seite der Defect, auf der anderen die Narbe, weiter zurück als dies nach ihrem Sitz in der Inselgegend unter normalen Verhältnissen stattfände.

XXXVI. Fall.

Kleiner porencephalischer Defect an der Convexität des linken Stirnlappens nahe der Spitze bis an Ventrikel reichend, von Arachnoidea abgeschlossen.

Präparat 3346 von einem am 27. September 1878 secirten 24 Jahre alten Gärtner, der an Stickfluss in Folge Compression und Erweichung der Luftröhre durch ein grosses Struma plötzlich starb. Er soll nie ein Trauma am Schädel erlitten haben, sehr intelligent und geschickt in seinem Handwerk gewesen sein.

An der convexen Fläche des linken Stirnlappens, nahe der Spitze findet sich ein 3·5 ctm. langer und 2 ctm. breiter, von der mit der Dura verwachsenen Arachnoidea überbrückter, trichterförmiger, 1 ctm. tiefer, mit milchig weisser, seröser Flüssigkeit erfüllter Substanzverlust, im ersten Stirnzug, scheinbar zwischen dessen medialer und äusserer Windung, von denen die erstere radial gegen den Grund gefaltet und von Pia überkleidet, die mediale, die letztere verschmälert und vielfach wie narbig eingekerbt die äussere Seitenwand des Substanzverlustes bildet. Der Grund des Substanzverlustes reicht nahe bis an die etwas ausgezogene und wie narbig verdichtete Spitze des linken Vorderhornes. Ueberdies findet sich im dritten Stirnzug an der vorderen Peripherie der Grube ein seichter, braunpigmentirter, narbig ausgekleideter Substanzverlust.

Sonst das Hirn normal.

XXXVII. Fall.

63 Jahre alte Frau — grosser porencephalischer Defect an der linken Inselgegend — nach beiden Seiten abgeschlossene absteigende Degeneration — linkseitige Hemiplegie mit Contractur ein Jahr dauernde Aphasie.

(Taf. VIII u. IX, Taf. VII, Fig. 14—17.)

Präparat Nr. 3616 stammt von einer alten Frauensperson, Dollmatsch Rosa, 63 Jahre alt, die hier in Graz allgemein bekannt war, da sie den ganzen Tag an den Promenadewegen sass und in einer eigenthümlichen Weise mit der linken Hand sehr rasch und ausdauernd strickte, indem sie in der starr geschlossenen Faust der rechten, vollkommen unbeweglichen und im Ellbogengelenk fast rechtwinklig gebeugten Extremitäten an einem Stil befestigt ihre zweite Stricknadel fixirt hatte. Sie liess sich gerne mit denen, die ihr eine Unterstützung boten, in ein Gespräch ein und erzählte in raschem Redefluss, ohne zu stocken, ihre Leidensgeschichte. Schon verheiratet an einen Geschäftsmann in einer kleinen Stadt des Landes, Mutter eines Kindes, wurde sie plötzlich vor 45 Jahren — im besten Wohlsein, nachdem sie Tags vorher mit ihrem Manne eine Fahrt nach einem Jahrmarkte gemacht, in der Nacht gelähmt und vollkommen aphasisch. Damals in behaglichen Lebensverhältnissen, hatte sie alle Mittel angewendet, die Lähmung in der rechten oberen Extremität schwand nicht, ja es stellte sich Contractur im Ellbogengelenk und den Fingern ein, an der unteren Extremität besserte sich der Zustand etwas, so dass sie dieselbe stark schleppend zum Gehen gebrauchen konnte. Im Verlauf der Krankheit traten epileptoide Anfälle ein, die sich alle 4—6 Wochen anfangs wiederholten, später immer seltener wurden. Ein Jahr nach dem Anfall erst gewann sie die Sprache wieder, indem sie fast wie ein Kind von ihrer Umgebung sprechen lernte.

In den letzten Jahren litt sie an anamnestischer Aphasie, indem ihr einige Tage die, andere Tage andere Worte, selbst zur Bezeichnung für die alltäglich gebrauchten Gegenstände angewandte, entfielen.

Sie starb, in sehr marastischem Zustand in's Spital aufgenommen, an einer Lungenentzündung.

Die am 24. April 1881 vorgenommene Section ergab:

Körper mittelgross, von schwächlichem Knochenbau, sehr schwacher atrophischer Musculatur. Das subcutane Gewebe aber ziemlich fettreich und sehr schlaff, die allgemeine Decke blass, schmutzig, verfärbt, trocken, die Epidermis abschilfernd. Kopfhaar grau, Pupillen enge, gleich. Kiefer zahnlos, atrophirt, Hals dünn, Brustkorb schmal, gewölbt, Brustdrüsen schlaff. Am rechten Rippenbogen innerhalb einer unregelmässig narbig verdichteten braun pigmentirten Stelle zwei kleine Lücken, von denen weithin ein subcutaner, an seinen Wänden granulirender Abscess sich erstreckt, der mittelst eines Fistelganges an die fünfte rechte Rippe führt, die gegen das vordere Ende blosgelegt, oberflächlich cariös ist. Unterleib aufgetrieben, schlaff, mit Schwangerschaftsnarben bezeichnet, die linke untere Extremität leicht, die rechte obere und untere Extremität stark ödematös, an beiden Vorderarmen die Musculatur sehr schwach, die Hände klein, die rechte etwas kleiner, ihre Finger flectirt ohne Starre. Am rechten Trochanter und Kreuzbein je eine Handteller grosse verschorfte Stelle.

Beide Lungen klein, pigmentreich, substanzarm, ödematös, nach hinten zu blutreich, in den Bronchien von eiterigem Schleim strotzend; in den hinteren Antheilen des rechten Oberlappens zahlreiche schlaff hepatisirte Herde

Herz im ganzen Umfang mit dem Herzbeutel verwachsen, klein, schlaff, seine Wandungen verdünnt, sein Fleisch fahlgelb und morsch, die Klappen etwas verdickt. In der Aorta leichter Auflagerungprocess, dieselbe etwas dilatirt.

Leber klein, morsch, etwas fetthaltig, Milz klein, dicht. Magen und Därme normal. Nieren klein, schlaff, blass, Sexualorgane stark geschrumpft.

Die obere Hälfte der rechten Psoas vereitert. Wirbel nicht cariös.

Schädel (auf dem Knochen gemessen) misst 470 mm. im Umfang, 170 mm. in der grössten Länge und 160 mm. in der Breite. Das Schädeldach fast überall 1 ctm. dick, ziemlich compact. In der linken Stirngegend, die von aussen nur wenig schmäler erscheint, als die rechte, zeigt dasselbe eine Dicke von 15—16 mm., so dass die innere Lichtung im bifrontalen Durchmesser rechts 55, links 50 mm. beträgt.

Die harte Hirnhaut wenig gespannt, die inneren Hirnhäute an der Convexität etwas getrübt, stark serös infiltrirt. Bei Herausnahme des Hirn zeigt sich in der Gegend der linken Insel und des Klappendeckels ein von verdickter und getrübter Arachnoidea überbrückter, tiefer, grubiger Substanzverlust. Derselbe ist mit klarem Serum erfüllt und reicht anscheinend bis auf die Wand des Seitenventrikels hinein. Derselbe *(Taf. IX, Fig. 19)* ist nach vorne begrenzt von der dritten Stirnwindung, die zum Theil geschrumpft, zum Theil consumirt ist, weiter nach hinten zu von den in den Klappdeckel auslaufenden Centralwindungen, die gleichfalls an ihrem unteren Ende vielfach geschrumpft, den Substanzverlust nicht klappenartig überdecken, sondern einen freien Einblick gegen seinen Grund und die nach hinten im horizontalen Ast der Sylvi'schen Grube und an der Innenfläche des Schläfelappens sich hinziehenden Ausbuchtung gestatten. Gegen die Basis setzt derselbe mit einer scharfen, halbmondförmig von Stirn- auf den Schläfelappen hingespannten Falte ab, die erste Temporalwindung grösstentheils consumirt. Die Wände des Substanzverlustes sind überkleidet von einer etwas bräunlichen, nicht vollkommen glatten, dichten Bindegewebsmembran, die in Form einer Schwiele den blossgelegten Markmassen aufsitzt und am Rande des Substanzverlustes an den hier verdickten Hirnhäuten endet, zum Theil glatt, zum Theil windungsähnlich gewellt, wie am Stirn- und Schläfelappen, indem hier nur die Markmasse zerstört, die von Narbe innen blossgelegte Rinde, den Einschnitten der Sulci entsprechend, windungsähnliche Wülste bildet.

Die linke Hemisphäre durch Abflachung ihrer Convexität über der Gegend des Substanzverlustes etwas kleiner als die rechte. An beiden die Windungen verschmälert, die Sulci erweitert, die Anordnung der Windungen ganz normal, auch in der Umgebung des Substanzverlustes *(Taf. IX, Fig. 19)*, wo sie an Stirn- und Schläfelappen wie abgeschnitten enden oder wie am Klappdeckel nur durch die Schrumpfung etwas verzogen sind. Der linke Hirnschenkel *(Taf. VIII, Fig. 18)* um ein Drittel schmäler, als der rechte, platter, zeigt an an der Grenze des inneren Drittels an seiner unteren Fläche eine tiefe graugefärbte Furche, die, wo der Fuss unter dem Tractus emportaucht, breit (0·4 ctm.), beginnt und spitz zulaufend am vorderen Rand der Pons endet. Die linke Hälfte der Pons abgeflacht, die linke Pyramide des verlängerten Marks platter, schmäler, die linke

Kleinhirnhemisphäre, anscheinend kleiner (von der unteren Fläche gesehen) nach rückwärts und rechts verschoben, stärker nach oben gewölbt.

Die Hirnsubstanz zähe, feucht, mässig mit Blut versehen.

Die durch die Mitte der Länge der Stirnlappen, vor dem Trigonum olf., durch das Chiasma und durch die Corpora mamillaria gelegten verticalen Schnitte *(Taf. VI, Fig. 14—17)* zeigen: dass innerhalb des angegebenen Substanz-Verlustes der Streifenhügel und Linsenkern bis auf einen kleinen basalen Rest des vorderen Theiles, wo beide in der Tiefe noch mit ihren grauen Massen zusammenhängen, der Thalamus opticus bis auf geringe basale und mediale Reste des hinteren Antheiles desselben, die innere Kapsel mit Ausnahme des hintersten Antheiles, die ganze äussere Kapsel, Vormauer und Insel, zerstört ist, der Substanzverlust von einer dichten, narbigen Bindegewebsplatte am Grunde abgeschlossen wird, die in der Mitte an die Aussenfläche der Ependyms des Seitenventrikels heranreicht und mit ihm verschmolzen ist, nach vorne, besonders weit aber und stark nach hinten vom Ependym in der Richtung nach Aussen abgehoben ist, so dass zwischen Ependym und der Membran ein zweites Cavum sich findet, das von zahlreichen feinen Bindegewebsfäden und Membranen durchzogen wird.

Der linke Ventrikel, besonders nach hinten zu, unter Verdrängung des Septums nach rechts stark erweitert, sein Ependym am stärksten über dem Grund des Substanzverlustes verdickt.

Der rechte Ventrikel nur wenig erweitert. Die linke Arter. fossae Sylvii obliterirt und nur in dem Stamm der Sylvischen Grube als solider Strang erhalten. Weiter hinaus löst sie sich in Fäden auf, die nicht weiter verfolgt werden konnten.

Die Untersuchung der Wandauskleidung des Defects gibt nur die gewöhnlichen Bilder encephalitischer Narbenbildung.

Das gehärtete Rückenmark, welches im frischen Zustande nur im Halsmark an der rechten Seite eine deutliche Abplattung zeigt, ergab bei mikroskopischer Untersuchung eine absteigende graue Degeneration, die im rechten Seitenstrang in Form der bekannten dreieckigen Keile von ungefähr 1·5 mm. Durchmesser, auf Querschnitten ersichtlich war.

Auffallend ist nur, dass die Degeneration bis unmittelbar an die vordere Seite des Hinterhorns und seiner Wurzel und fast ganz an die Oberfläche reichte.

Im Dorsalmark war der degenerirte Strang wie gewöhnlich kleiner, von mehr ovalerer Form und mehr in der Tiefe, aber doch näher dem Unterhorn gelagert, im Lendenmark wieder ganz exquisit, dreieckig, mit der Basis an die Oberfläche reichend, aber weiter ab vom Hinterhorn gelegen, als im Halsmark.

XXXVIII. Fall.

11 Monate alter Knabe, linksseitiger, spaltförmiger porencephalischer Defect im Schläfelappen.

(Taf. VI, Fig. 13.)

Präparat Nr. 2747. Der Knabe war an einer lobularen Pneumonie 12 Tage nach einer Fractur des linken Oberarms zu Grunde gegangen.

Die Dura mater am Grund der linken mittleren Schädelgrube, sowie die Hirnhäute an der basalen Fläche des linken Schläfelappens stark rostbraun pigmentirt. In der Gegend der dritten Temporalwindung findet sich ein, von stark verdickter Arachnoidea begrenzter, bis an die Spitze des Lappens reichender 7 ctm. langer Spalt, *(Fig. 13 b)*, der an der Eingangsöffnung schmal, in der Tiefe sich etwas erweitert und bis nahe an das Ependym des Unterhornes *(Fig. 13 c)*, heranreicht. Die Wandungen desselben von rostfarbem pigmentirtem Gewebe ausgekleidet. Am Rande des Spaltes zeigen die sich fast berührenden Wandungen eine windungsähnliche Faltung von der durch Consumption der Markmasse aus blossgelegten inneren Oberfläche der Rindenschichte der angrenzenden Gyri, die fast auf die Hälfte verschmälert ist. Dadurch gewinnt das Eingangstheil des Spaltes das Aussehen, als wenn er von den Hirnhäuten überkleidet, von Gyris begrenzt wäre. Innerhalb des Defects mangeln die einander anliegenden Hälften des Gyrus temporalis tertius und occipito-temporalis lateralis.

XXXIX. Fall.

3 M. altes Mädchen. Defect der ganzen Grosshirn-Hemisphären bis auf die basalen Antheile. — Hydrocephalischer Schädel.

Im Wiener patholog. anatom. Museum findet sich unter Nr. 2814 ein von Rokitansky folgendermassen beschriebenes Präparat:

Caput infantis III. mens. nati femelli: Cranium largum, fonticulo amplo insigne, hemisphæriorum pars superior consumta vacuumque cum ventriculis hiantibus late communicans residuis trabecularibus meningum trajectum sero liberis tribus repletum.

Das Präparat gleicht vollkommen dem des fünften Falles Cruveilhier. Erhalten sind neben der Basalganglienform, dem Plexus, die basalen Flächen und Spitzen der Hinterlappen.

XL. Fall.

13 Jahre altes Mädchen. Beiderseitiger porencephalischer Defect im Scheitel-Schläfelappen, von Arachnoidea abgeschlossen mit Ventrikeln in Communication. — Defect der Riechlappen — Idiotie.

Unter 2975 ist im Wiener Museum ein Fall aufbewahrt, von dem es im Cataloge heisst:

Cerebrum idiotae XIII annorum tabidae, tuberculosae, facie temporalis hemisphæriorum hiatum offert, latere dextro triquetrum, latere sinistro longitudinalem largum meningibus munitum, in cavum, ventriculo ducentem, lobo olfactorio utriusque deficiente.

Vom 27. Juni 1865.

Beide Defecte beginnen hoch oben an dem convexen Theil der Hemisphären in der Gegend des Scheitellappens. Der linke, spaltförmige greift weiter nach vorne, und verläuft in schiefer Richtung nach hinten auf den Schläfelappen, der rechte dreieckige hat eine sehr breite, nach oben gelegene Basis und einen etwas bogig gekrümmten, schmalen unteren Theil, der bis fast an die Spitze des

Schläfelappens herabreicht. Durch beide ist das Unterhorn des entsprechenden Seitenventrikels eröffnet. Die angrenzenden Furchen, besonders jene am erhaltenen medialen Randantheil der Convexität und den Occipitallappen radial zum Defect verlaufend.

XLI. Fall.

7 Monate alter Fötus. Zwei kleine rechtsseitige porenceph. Defecte, in einem mit Gesichtsspalte, Verkümmerung der linken und hydrocephalen Missstaltung der rechten Hemisphäre ausgezeichneten Monstrum.

Präparat Nr. 1922 zeigt das Gehirn eines Monstrum (weibl. Fötus aus dem siebenten Monat), das durch eine colossale, von adhärenten Amnionfäden veranlasste, rechtsseitige Gesichtsspalte und asymmetrisch hydrocephalischen Schädel ausgezeichnet ist.

Letzterer (Präparat Nr. 1922 b) ist kurz, sehr breit, in seiner rechten Hälfte blasig aufgetrieben, viermal so gross als in der linken, nahezu in der ganzen vorderen Hälfte vollkommen häutig. Die rechte Stirnbeinhälfte mangelt vollkommen, das rechte Scheitelbein ist gross, nach hinten verschoben, die Interstitialmembran zwischen ihm und dem linken 5 ctm. breit und 3 ctm. lang. — Das linke Scheitelbein hat kaum die Hälfte der normalen Grösse, ist dreieckig mit oberer Spitze und unterer Basis, durch breite Interstitialmembranen von dem Nachbarknochen getrennt und so überlagert, dass nur seine Spitze in das Niveau der nach links verschobenen Mittellinie reicht. Der rechte grosse Keilbeinflügel gross, schaufelförmig. Das rechte Nasenbein fehlt, und führt die rechtsseitige Kieferspalte bis an den auch im vorderen Antheil der Basis durch Fehlen des Siebbeins häutigen Schädel, die Gesichtsknochen rechterseits breit, von hinten her abgeflacht, der Unterkiefer kurz, sehr breit, indem seine beiden Hälften sehr wenig divergiren.

Das Gehirn zeigt, entsprechend der Schädelvergrösserung, eine kleine linke, und eine 8—9 ctm. im Durchmesser haltende rechte Hemisphärenblase. Beide stehen mit einander über den Stammganglien in weiter Communication, der Balken nur in seinem vordersten Abschnitt entwickelt. Die linke Hemisphäre eigross, sparsam, seicht, unregelmässig gefurcht, ist nur in dem, dem Stirnlappen ent-

sprechenden Theile stark entwickelt, im übrigen verkümmert. Die rechte Hemisphäre viermal so gross als die linke, besitzt eine enorm weite Höhle, ist in der inneren Hälfte häutig, nur von den Hirnhäuten und einer mit dieser verschmolzenen Ependymschichte gebildet, in der äusseren Hälfte, wo das Ependym stärker verdickt ist, findet sich zwischen ihm und den Hirnhäuten eine über 0·4 ctm. dicke Schichte Hirnsubstanz, die an ihrer Oberfläche unregelmässig platte Windungen zeigt. Im vorderen und mittleren Theil sieht man je eine Lücke, an ersterer Stelle von länglicher Form 2 ctm. lang, und 1 ctm. breit, an letzterer von ovaler Form 1 ctm. lang und 0·7 breit, gegen welche beide die Windungen deutlich radiär verlaufend, über den Rand biegen. An der Ventrikelfläche entsprechen diesem Substanzverluste viel grössere des Ependyms — dem ersteren ein ovaler 2·5 ctm. langer und 1·5 ctm. breiter, dem zweiten ein rundlicher in allen Durchmessern 1 ctm. grosser.

An beiden werden die Ränder des Substanzverlustes im Ependym von der blossgelegten Hirnmasse um 3—4 mm. nach der Lichtung der Lücke überragt, am kleineren Loch endet das Ependym mit zugeschärften Rand — doch scheint dies beim Abziehen der Hirnhäute entstanden zu sein, am grösseren aber, der besser erhalten, sieht man deutlich, dass das Ependym mit einem narbig abgerundeten und verdickten Rand endet, und die denselben überragenden Windungen an ihrer so blossgelegten Innenfläche narbig geglättet sind.

Beide Lücken liegen im Bereich der vorderen Hälfte der Hemisphärenblase und jener häutigen Stelle an der rechten Seite des Schädels.

Ueberblicken wir die grosse Reihe der angeführten Beobachtungen, so gelangen wir zunächst zu der Einsicht, dass die Formen der Porencephalie sehr vielfältige sind und unter dieser Bezeichnung Fälle beschrieben und angeführt wurden (wie von Heschl einige Cruveilhier'schen Fälle [10 u. 11]), auf die die Eingangs angeführte Definition schon darum nicht passt, weil kein ausgebildeter Defect und noch weniger ein grubiger Substanzverlust vorliegt, sondern Destructionsprocesse, die erst zu einer mehr oder minder vorgeschrittenen Zerstörung eines Theiles der Hirnsubstanz geführt haben.

Aber auch dort, wo wie in den meisten Fällen ein vollständiger Defect vorhanden ist, ist er nicht immer ein porusähnlicher, einerseits, indem sehr grosse Antheile *(Taf. II, Fig. 6)* ja selbst nahezu oder vollständig die Hemisphären mangeln *(Taf. I, Fig. 3)* und deshalb die Bezeichnung anscheinend keine Berechtigung hat, anderseits, gar kein Porus, wol aber ein durch Narben geschlossener Defect vorliegt. *(Fall 31, Taf. II, Fig. 4 u. 5.)*

Wir müssen also zunächst die letzteren Fälle als besondere Formen abtrennen, können sie aber doch der Porencephalie anreihen, da ihnen wirkliche Defecte zu Grunde liegen, die durch Vernarbung geschlossen wurden.

Ihnen gegenüber würden alle die anderen Fälle stehen, wo es zu keiner Vernarbung gekommen und so die Defecte sich klar darstellen. Die verschiedenen so bedeutenden Grössen der fehlenden Theile kommen hiebei nicht in Betracht, denn ein Ueberblick zeigt uns all die Uebergangsformen, von den kleinen, nur ein bis zwei Windungen betreffenden, bis zu den grossen, wo ein, ja mehrere Lappen, ja fast eine ganze Hemisphäre mangelt.

Anders verhält es sich aber mit einer Reihe von Defecten, die schon durch ihre Grösse, sie betreffen beide Hemisphären, und durch ihre Form ausgezeichnet sind, indem immer die Stammganglien Corp. striat. Thalam. opt. erhalten bleiben und nebenbei an den erhaltenen Resten der Hemisphärenblasen oder dem Schädel noch die Spuren der Einwirkung einer Serumansammlung in den Ventrikeln ersichtlich sind. Auch diese müssen wir, nicht nur ihrer Form wegen, sondern mehr wegen ihres genetischen Momentes von den übrigen Fällen abtrennen.

Wir können somit vier Formen unterscheiden:

1. solche in Entwicklung begriffene,
2. ausgebildete Defecte,
3. solche mit Hydrocephalie verbundene, und
4. vernarbte Defecte.

Für ein näheres Eingehen auf die einzelnen Formen ist es aber nicht zweckdienlich, sie der Reihe nach zu erörtern. Passender gehen wir sogleich auf die zweite Form über, da sie es ist, die eben die Zusammenfassung dieser pathologischen Processe unter dem Namen Porencephalie veranlasst hat.

Diese (II.) Form stellt sich uns also dar, als ein vollständiges Fehlen eines Theils der Grosshirnhemisphären an ihrer lateralen convexen Fläche, im Manteltheil oder Insel. Wo die mediale Fläche betroffen ist, ist sie es nicht allein, sondern im Zusammenhange mit viel grösseren Substanzverlusten an der convexen Fläche, so dass es das Aussehen hat, als wenn sich diese eben nur auf die mediale Fläche hin ausgebreitet hätten. Von einer auf die mediale Fläche beschränkten Porencephalie liegt noch kein Fall vor. Die Grösse ist, wie oben bemerkt, eine sehr verschiedene. Einzelne Windungen, Lappen, ja die ganze convexe Fläche kann mangeln. Immer aber betreffen sie den Hemisphärenmantel fast in seiner ganzen Dicke, wo sie dann nahe, oder an das Ependym selbst heranreichen, oder es betrifft der Defect auch dieses, und es fehlt somit der Abschluss desselben gegen die Ventrikel. — Da immer der Hemisphärenmantel betroffen ist, braucht es wohl keiner weiteren Auseinandersetzung für den Grund, dass in allen Fällen nur die Seitenventrikel direct eröffnet werden. Die Communicationen zwischen Defect und Ventrikel

sind ebenso variabel in ihrer Grösse, als die Defecte selbst, wenn auch kein constantes Verhältniss zwischen der Grösse beider besteht, sie selbst bei umfangreichen Defecten klein sein können, insofern z. B. in der Tiefe Ependym oder daneben noch anliegende Markschichten erhalten geblieben.

Andererseits aber sehen wir dahin einen Unterschied in den einzelnen Fällen ausgeprägt, dass in den meisten der Defect gegen den Arachnoidealraum abgeschlossen, in manchen aber offen ist. (So Fall 4, 9, 11, 32, 35.) Von welchem Belang dies ist, lehrt ein Blick auf die Abbildungen der beiden letzten Fälle. *(Taf. II, Fig. 6, Taf. V u. VI, Fig. 10 u. 11.)* Es findet sich das Gehirn immer mehr oder minder (wie im Fall 35 im hohen Grade) comprimirt, in seiner Entwicklung gehemmt. Immer ist in solchen Fällen, die Defectlücke gleichzeitig in Communication mit den Ventrikeln. Noch kein Fall ist beobachtet, wo die Lücke nach dem Arachnoidealraum allein geklafft hätte. Auf dieses Verhältniss hat schon Heschl in seiner ersten Publication hingewiesen und darauf eine Eintheilung der porencephalischen Defecte geknüpft: 1. solche, die weder mit Ventrikel noch Arachnoidealhöhle, 2. die nur mit der Arachnoidealhöhle, 3. die nur mit den Ventrikeln communiciren, indem er eben auch den vierten denkbaren Fall einer alleinigen Communication des Defects mit dem Arachnoidealraum als unbeobachtet zurückweist. Er schliesst auch weiter die Frage an, ob diese drei aufgestellten Kategorien in der Reihe wie sie angeführt sind, als Grade eines und desselben Uebels zueinander stehen und kommt zu dem Schluss, dass dieselben sogar als Stadien zu einander gehören. Dem möchte ich mit dem Vorbehalte zustimmen, dass in manchen Fällen der Process diese „Stadien“ durchläuft, zunächst als eine Zerstörung in der Substanz des Hirnmantels auftritt, dann Durchbruch nach innen und endlich nach aussen zu Stande kommt. Aber nicht immer muss der Verlauf ein solcher sein, es kann der Process von vorneherein so angelegt sein, dass er in voller Ausbildung nur ein oder die andere Art der angeführten Kategorien darstellt und auch nur diese erreichen konnte.

Auf die Art der Entwicklung seiner verschiedenen Formen, ist Heschl nicht weiter eingegangen. Auch ich kann an diesem Ort der Entwicklung noch keine Aufmerksamkeit zuwenden.

Wir müssen zunächst ein anderes, weit wichtigeres Verhalten der einzelnen Fälle beachten; die Veränderungen die neben den

Defecten am übrigen Hirn zu finden sind, Taf. I, Fig. 1 u. 2 mit den Abbildungen der Fälle 6 und 7 (Heschl) zeigen klar, dass in manchen Fällen keine Störung in dem architektonischen Bau der Hirnoberfläche stattgefunden, in den andern, und es sei hier gleich ausgesprochen den meisten Fällen, ist, abgesehen von schwereren Veränderungen, als mangelhafter Entwicklung einer Hemisphäre etc., immer eine bedeutende Abänderung in Ausbildung der Furchen und dem Verlauf der Windungen vorhanden.

Dieses Verhalten ist zwar bisher nicht unbemerkt, wohl aber, so wichtig es ist, unberücksichtigt geblieben. Man hat sich eben gewöhnt nach Heschl, die Porencephalie als angeboren und mit anderweitigen Bildungsfehlern der Hemisphären verbunden anzusehen, und selbst Roger, der aus anderen Gründen zur richtigen Ansicht gekommen, dass dieser Zustand auch im Extrauterinleben erworben werden kann, hat dem Verhalten der nächsten Umgebung der Defecte in Bezug auf die Anordnung der Windungen keine weitere Aufmerksamkeit geschenkt.

Von den angeführten Beobachtungen sind zwar einige, wo direct angegeben ist, dass an dem übrigen Hirn keine weiteren Veränderungen vorlagen, wie von Hennoch, Meschede, Roger, von Werth. Doch sicher sind auch für das Verhalten der Windungen nur jene Fälle zu gebrauchen, wo Abbildungen vorliegen, wie ich sie von den Fällen 6 und 7 Heschl's und meinem 8. Fall (Fall 37) gegeben, und auch vom 29. Fall (Chiari) der Beschreibung beigefügt ist. In diesen Fällen sieht man, dass die am Hirn vollkommen normal angeordneten Gyri, um den Defect nur so weit verändert sind, dass sie vielleicht etwas aus der Lage gebracht, verschoben oder verzogen, verschmälert und geschrumpft den Defect umsäumen, oder meist zugespitzt, manchmal aber auch wie scharf abgeschnitten *(s. Tafel IX, Fig. 19)* an ihm enden.

In all' den Fällen liegt zugleich entweder überhaupt keine Angabe über irgend ein auf den Defect zurückzuführendes Symptom vor (Heschl Fall 6 und 7, Chiari Fall 29), oder es ist direct angegeben, dass die Symptome erst im Extrauterinleben aufgetreten sind (wie im 16., 17., 21., 24., 25. und 37. Fall), je nach einem directen, eine Hirnverletzung veranlassenden Moment (wie im Fall 18 und 22).

Im Gegensatz dazu stehen andere Fälle, die grössere Zahl, wo die Angaben vorliegen, dass schwerere Symptome von Hirnerkrankung — als Idiotie, Hemiplegie etc, schon von Geburt aus bestanden oder doch bald darnach zur Erscheinung gekommen. In all' diesen Fällen, die man deshalb als angeboren, im Fötalleben erworben, ansah, finden sich wesentliche Abweichungen in der Ausbildung der Hemisphären.

Ich habe hierbei nicht im Auge jene Abänderungen, die an der nicht vom Defect betroffenen Hemisphäre, eventuell am ganzen Gehirn als Abweichung in Verlauf, Form und Grösse der Gyri hervortreten, denn diese stehen zwar, aber nicht in einem directen Verhältniss zum Defect. Hier kommen nur in Betracht die Veränderungen in der Anordnung der Windungen in der nächsten Umgebung der Defecte. Und diese ist überall, bei allen angebornen Defecten die gleiche; eine radiale Stellung der Windung gegen den Rand, resp. Mittelpunkt des Defects.*)

Meiner Ueberzeugung nach ist dies das Haupt-Characteristicum für die Entscheidung, ob ein porencephalischer Defect angeboren oder im Extrauterinleben erworben ist. Man kann, glaube ich, die Diagnose mit Sicherheit machen, wenn man auf die Anordnung der Windungen in der Umgebung des Defectes achtet, ob sie radiär stehen, oder ob sie nur unterbrochen und verändert sind.

Damit in Zusammenhang steht ein anderes Verhalten, das den Unterschied in den meisten Fällen noch deutlicher macht. In all' darauf von mir untersuchten Fällen angeborner Defecte, senken sich, wo die Defecte nach aussen abgeschlossen sind, die Windungen (von Pia überkleidet), mehr oder minder steil abfallend gegen den Grund, gemeinhin den Rand der Lücke des Ependyms *(Fall 35, Taf. III, Fig. 7c)*, so gewissermassen die Wände des grubigen Defects bildend, während die Arachnoidea als Decke im Niveau der Hirnoberfläche darüber hingespannt bleibt. Bei den erworbenen findet dies nicht, oder nur in sehr geringem Masse statt. Es enden die durch den Defect abgesetzten Windungen im Niveau der Hirnoberfläche am Rande

*) Wir sehen das nicht nur aus den Abbildungen, sondern finden, wo diese nicht genau oder nicht gegeben, und überhaupt auf die Anordnung der Windungen gesehen wurde, doch dieses abnorme Verhalten, sei es als radiäre Stellung oder fächerförmiges Ausstrahlen der Windungen, oder schlechtweg als abnorme Anordnung bezeichnet, ohne dass man bisher in seiner Bedeutung erkannt wurde.

der Eingangsöffnung in oben angegebener Weise, häufig an einem, ihr Ende überragenden narbigen Saum, an dem zugleich die Pia endet, während die Arachnoidea die Grube überbrückt. *(Taf. VI, Fig. 13.)* In diesen Fällen werden also die Wände der Defects die meist ausgehöhlt sind, von der durch den Defect blossgelegten Markmasse gebildet, die dadurch öfter ein Aussehen bekommt, als wenn sie von Windungszügen überdeckt wäre, dass die Zerstörung bis auf die äusserste der Rinde anliegenden Schichte gegriffen und nun entsprechend der so blossgelegten Einsenkung der Rinde in den Sulcis, natürlicher Weise gleichfalls Windungen sich ausprägen müssen. Noch ähnlicher wird das Bild, da diese Flächen von oft gefässreichen und pigmentirten Bindegewebs-Membranen überkleidet werden, die ein Fortgesetztsein der Pia über diese scheinbaren Windungen vortäuschen. (Chiari.) Viel prägnanter aber wird der Unterschied bei den angebornen Fällen, wo der Defect mit dem Ventrikel communicirt, denn hier senken sich *(s. Taf. III, Fig. 7 c)* die Windungen bis ans Niveau der Lücke im Ependym, und enden an diesem, gleichfalls oft an einem die Lücke einfassenden schmalen Narbensaum.

In den Fällen, wo die Defecte nach der Arachnoidealhöhle nicht abgeschlossen sind, finden sich immer die Ränder der erhaltenen Antheile abgerundet, weithin, oft bis zur halben Dicke eines porusähnlichen Defects, von Rindengrau überkleidet, darüber hinaus von blossgelegtem oberflächlich narbig verdichteten und geglätteten Markgewebe gebildet, das ohne scharfe Grenze in das verdickte Ependym übergeht. *(s. Taf. IV, Fig. 10 u. 11.)* Immer setzt sich, so weit die Rindensubstanz erhalten ist, die Pia auf den Rand fort und endet an dem narbig verdichteten Markgewebe, während die Arachnoidea schon früher absetzt, was oft durch von dieser am Rand der Defecte erhaltenen Säume deutlich ersichtlich ist.

Wir sehen also, in Uebereinstimmung mit den anamnestischen Daten und Krankengeschichten, einerseits in der Art wie sich die an den Defect grenzenden Windungen in ihrer Verlaufsrichtung verhalten, anderseits wie sie an den Rändern des Defects sich absetzen, einen durchgreifenden Unterschied gegeben, der, ganz abgesehen von allem andern unterstützenden Moment — anderweitiger Veränderung, Art und Auftreten der Symptome — zu einer Scheidung der Fälle führt, in solche, die vor Abschluss des Ausbaues der Hirnoberfläche, und solche, die nach diesem zu Stande gekommen. Und da, wie

allgemein angenommen, die Ausbildung des Hirns an seiner Oberfläche erst mit Ende des Fötallebens vollkommen oder nahezu abgeschlossen ist, so werden diese beiden Kategorien sich auch als angeborne und im Extrauterinleben erworbene bezeichnen lassen.

Natürlich ist mit dieser Bezeichnung angeboren, nicht gesagt, dass schon der Defect als solcher, in der Form wie er späterhin zur Entwicklung und Beobachtung kommt, angeboren gewesen. Es soll die Zeitbestimmung nur für den Beginn des Processes gelten, der zur Defectbildung führt, — dieser kann, wie wir aus einzelnen Fällen von anatomischen Beobachtungen, ausgebildete Defecte an Fötus (Huguenin) und Neugebornen (Fall 8, 14) und aus manchen Veränderungen des Hirns und Erscheinungen im Leben erschliessen müssen, schon im Fötalleben so ziemlich abgeschlossen sein, — in anderen Fällen aber erst im Extrauterinleben seine weitere Entwicklung erlangt haben.

Aus den Beobachtungen über die angebornen Fälle lässt sich aber wohl noch eine genauere Zeitbestimmung für das Eingreifen der Processe ermitteln.

Wie ein Ueberblick zeigt, ist in allen Fällen neben dem Defect und so hochgradig er auch sein mag, die Entwicklung des Hirns in seiner Form bis zur letzten Ausbildung der Oberfläche der Grosshirn-Hemisphären vorgeschritten, denn selbst an diesen vermissen wir niemals, wenn auch abgeändert in Form und Lage, die Totalfurchen, und selbst von den Rindenfurchen sind die primären, nur noch häufiger in Form und Lage abgeändert, ausgebildet und erst die secundären Furchen zeigen Abweichungen in ihrer Bildung, die direct mit den Defecten im Zusammenhange stehen, von ihnen hervorgerufen sind. Mag man welcher Theorie immer zur Erklärung der Furchenbildung sich anschliessen, die Thatsache, dass die Hauptfurchen ausgebildet und höchstens in ihrem Verlauf gestört, oder, was noch beweisender, durch den Defect unterbrochen sind, beweist, dass dieser selbst in seiner Anlage erst nach deren Ausbildung zu Stande gekommen sein kann, also, da in keinem Falle die Centralfurche fehlt (wo sie nicht selbst in den Defect miteinbezogen), ja selbst die anderen primären oder Hauptfurchen vorhanden, so dürften diese Defecte nicht vor Ende des 5., meist aber noch später, nach dem 6. oder 7. Monat zur Ausbildung gelangen.

Mit diesem Ergebnisse scheinbar in Widerspruch stehen die beiden Beobachtungen von Cruveilhier, Fall 14, und mir, Fall 41, wo sich bei Cruveilhier an Stelle der Grosshirn-Hemisphären eine einfache Blase, und in meinem Fall, wo sich am Grosshirn ein Stehenbleiben auf einer früheren Entwicklungsstufe fand.

Auf die Deutung des Cruveilhier'schen Falls kommen wir späterhin zu sprechen, hier sei nur gesagt, dass, wenn die angegebene Blase die Bedeutung einer einfach gebliebenen Hemisphärenblase hat, dies nicht in nothwendigem Zusammenhange mit dem Defect der Hirnsubstanz an ihr stehen muss, wie in meinem Falle, wo doch sicher die mangelhafte Entwicklung und hydrocephalische Entartung des Hirns vom Zug des Amnionfaden und der dadurch hervorgerufenen Gesichtsspalte abhängig ist, und die porencephalischen Defecte eine hinzugetretene Bildung gewesen sind.

Wenn nun mit der Erkenntniss, dass die porencephalischen Defecte erst im späteren Fötalleben sich ausbilden, nicht mehr die Frage entstehen kann, ob sie einer mangelhaften und noch weniger einem Fehlen der Anlage ihre Bildung verdanken — was übrigens ja schon Heschl nicht mehr zweifelhaft war — so frägt es sich erst recht, welche Processe zur Bildung dieser Defecte führen, um so mehr, als gerade darüber die differentesten und barocksten Ansichten selbst bis jüngsthin aufgestellt wurden. Und doch haben darüber manche, wie Lallemand, ziemlich richtige Ansichten gehabt, selbst Cruveilhier spricht sich ja an zwei Orten für den Encephalitischen Process als Ursache dieser Defectbildungen aus, ja Roger in seiner Abhandlung hat nicht nur die Ansicht ausgesprochen, dass diese Defecte theils angeboren, theils erworben, sondern direct, dass sie auf Heilung idiopathisch oder sogar traumatisch entstandener Entzündungsprocesse zurückzuführen sind. Die Ansichten wurden aber vergessen, nicht anerkannt, oder sind, wie die Rogers, nicht zur allgemeinen Kenntniss gelangt.

Dieser Umstand, und ferner der, dass Roger keinen stricten anatomischen Beweis für seine Ansicht geführt hat, veranlassen mich, denselben jetzt zu führen.

In den meisten Fällen bieten die porencephalischen Defecte nach der Eingangs gegebenen Definition ein so eigenthümliches Ansehen dar, insbesondere, wo eben die angebornen, mit geringerer oder grös-

serer Missstaltung des Hirns verknüpften, die häufigeren sind, dass sie mit keinem der Formen der gewöhnlichen pathologischen Hirnprocesse übereinstimmen oder nur entfernte Aehnlichkeit haben, und dass jeder, der sie zum erstenmal zu Gesichte bekommt, sie für eigenartige Processe namentlich für Defectbildungen, halten muss. Sind doch in den meisten angebornen Fällen auch fast alle Spuren der grundliegenden krankhaften Veränderungen verwischt und nur der Defect zu sehen. Selbst die Narbenbildung an den Grenzen desselben tritt ja, wie ich oben gezeigt, oft nicht klar hervor, indem bei den angebornen Fällen die Windungen bis an das Ependym herangezogen, die Ränder zum Theil von Rindengrau, zum Theil wie von Ependym, dem ganz geglätteten Narbengewebe, überkleidet sein können, ja selbst bei den erworbenen in der früher angegebenen Weise ein Ausgekleidetsein der Substanzverluste von Rindenschichten, resp. Windungen vorgetäuscht wird.

In anderen Fällen freilich ist zwar noch immerhin der Defect das in die Augen springendste, aber daneben kann der Beobachtung nicht entgehen, dass Reste der Hirnhäute, des Ependyms, vorhanden, die Wände nicht glatt, sondern von vielleicht schwammigem Bindegewebe bedeckt, die Höhle von feinen Strängen, Fäden, Membranen, Gefässen durchzogen ist, in dessen Maschenwerken ein nicht ganz klares Serum, wie in den Lücken der ausgebildeten Defecte, sondern eine etwas milchige oder gelb bräunlich pigmentirte seröse Flüssigkeit enthalten, ja vielleicht auch an und in der Wandung Blut, Pigment abgelagert ist.

Damit ist der Process dem Aussehen nach anderen nahe gerückt, die wir als Ausgänge von Blutungen und Entzündungen nur im kleineren Massstabe, nicht mit so vorgeschrittener und bis an die Oberfläche oder Ventrikel reichender Zerstörung beobachten.

Nehmen wir nur an, dass diese Defecte nicht auch die oberflächlichen Hirnschichten beträfen, wer würde anstehen, Fälle, wo die Wände und theilweise die Höhle die früher angegebene Beschaffenheit zeigen, nicht als Producte haemorrhagischer und encephalitischer Processe anzusprechen? Und wem, der eine grosse Zahl von Sectionen vorgenommen, sind nicht Formen der Ausgänge letztgenannter Processe vorgekommen, mit wenigstens theilweiser, manchmal vollständiger Zerstörung der Hirnsubstanz unter Resorption, Lückenbildung,

wo diese Defecte von der Oberfläche der Hemisphären bis an die Ventrikeldecke reichten. Warum sprechen wir hier nicht von Porencephalie! Weil nicht der Defect, sondern die Veränderung im angrenzenden Gewebe das Auffallendste, Bedeutendere ist, und weil der Defect nicht an die Oberfläche reicht, keinen Porus erzeugt hat.

Und ist schliesslich eine apoplektische, eine encephalitische Cyste etwas anderes als ein Defect der Hirnsubstanz, wie ihn die Porencephalie aufweist? Dem Aussehen nach können beide vollkommen gleich, die Wandungen narbig glatt, der Inhalt serös klare Flüssigkeit sein.

Ich will als Beweis für diese vollkommene Uebereinstimmung die Fälle 6 und 7 und besonders Fall 37 anführen; Fälle, die wie der letzte sicher, die beiden andern nach den angeführten Charakteren im Extrauterinleben entstanden sind.

Es muss nun freilich die Frage entstehen, ob auch die angebornen porencephalischen Defecte gleichen haemorrhagisch-encephalitischen Ursprungs sind.

Für gewöhnlich sind allerdings, wie schon erörtert wurde, die Charaktere dieser den Defecten zu Grunde liegenden Processe völlig unkenntlich, zunächst weil wir es nur mit den ausgebildeten Defecten zu thun haben. Und da dies die beiweiten häufigeren, die Entwicklungsformen sehr selten sind, so genügt daher nicht die Erfahrung eines einzelnen für die Beurtheilung, ob die gleichen Ursachen den angebornen wie erworbenen Defecten zu Grunde liegen.

In der angeführten Beobachtungsreihe aber finden sich einige Fälle, die vollkommene Uebereinstimmung erweisen. Zunächst, um mit den geringeren Veränderungen zu beginnen, weisen der 13. und 14. Fall (Cruveilhier) rostbraune Pigmentationen an den Residuis der defecten Theile, an den Meningen im 14. Fall, an den Hirnresten im 13. auf. Viel beweisender sind aber die Fälle 10 und 12. (Cruveilhier.) Zwar sind beide Fälle nicht unmittelbar nach der Geburt zur anatomischen Untersuchung gelangt, trotzdem lassen die Erscheinungen wohl die Möglichkeit zu, dass die Processe schon vor der Geburt entstanden waren, namentlich im zweiten Fall, wo das Extrauterinleben nicht so lange (15 Monate nur) gedauert, und die Veränderungen in einer Weise vorgeschritten waren, wie man sie an im Extrauterinleben entstandenen Fällen, in der Art entwickelt, nicht kennt.

Die classische Beschreibung des ersten Falls, als eine Umwandlung des grössten Theils der linken Hemisphäre „in eine Cyste mit zarten durchsichtigen Wandungen, an denen in Form geschwungener Linien, sich noch die Züge einzelner Windungen erkennen liessen,“ und weiterhin, dass der klare Inhalt der Cyste, theils in kleinen Cysten, theils in einem äusserst feinen „Maschenwerk“ enthalten war, deren Räume weder untereinander, noch mit dem Ventrikel communicirten, wem ruft sie nicht die Bilder der allerdings seltenen und nie so hochgradigen Fälle von Erweichung in Erinnerung, wo die ganze Marksubstanz eines Lappens, in ein zartes, schwammartiges, feinlückiges, von klarem oder zum Theil noch etwas milchig trübem Fluidum strotzendes Maschenwerk umgewandelt, über dem zum Theil noch die verfettende Rindensubstanz, und darunter der oft nur noch das Ventrikelependym erhalten ist. Freilich muss die Ansammlung von Flüssigkeit nach der Schilderung als einer Cyste, und nach der starken Wölbung an der Zeichnung, und damit die Ausdehnung der Maschenräume zu Cysten eine viel stärkere gewesen sein, als wir sie unter gleichen Verhältnissen an den im Extrauterinleben beobachteten Fällen sehen.

Dies gilt in noch höherem Masse von dem zweiten 12. Fall, wo Cruveilhier die Umwandlung der Vorderlappen zu förmlichen Cysten beschreibt. Derartige Umwandlung von Erweichungsheerden, ist meines Wissens in so ausgedehnter Weise im höheren Lebensalter noch nicht beobachtet. Desshalb aber, wie Roger es gethan, den Fall als nicht hieher gehörig anzunehmen, und zu den Cystenbildungen zu rechnen, geht nicht an. Man kann doch nicht, weil etwas selten oder vorher nie vorgekommen, sagen, dass ein solcher Fall desshalb anders zu deuten ist, wo ihm die Meisterschaft eines Cruveilhier zum Zeugen steht. Ich möchte eher daran denken, dass diese Form nur ein Ausfluss der Eigenthümlichkeit dieser Processe — der Erweichungsprocesse — im Fötalleben und Kindesalter ist. Zeigen denn diese porencephalischen Processe als angeborne, durch die Ausbildung, die sie erreichen, sowie dadurch, dass sie bei dem oft so beträchtlichen Umfang so lange überdauert werden, nicht ein Verhalten, das gänzlich von den im späteren Extrauterinleben entstehenden Destructionsprocessen des Hirns abweicht? Sicher ist für diese Fälle von grosser Wichtigkeit, die in manchen Richtungen bedeutend grössere Widerstandsfähigkeit des fötalen Organismus, ferner die so enorme

Resorptionsfähigkeit für zu Grunde gegangene Antheile des Körpers und seiner Organe und vor allem, dass hier Zerstörungen des Centralnervensystems, in specie des Mantelsacks der Grosshirnhemisphäre, noch von keiner so lebenswichtigen Bedeutung sind, wie im Extrauterinleben.

Man braucht nicht wie Heschl, eine diesen Erweichungsprocessen zu Grunde liegende, eigene fettige Degeneration der feineren Gefässe anzunehmen, — es genügen die auch im späteren Extrauterinleben, in solchen oben geschilderten Erweichungsheerden vor sich gehenden Veränderungen: das Untergehen der eigentlichen Hirnsubstanz unter Verfettung und Resorption, das Zurückbleiben theils alter, theils neugebildeter Gefässe in Bindegewebszügen, die wohl auch zum grossen Theils neuer Bildung sind, und in deren Maschenräumen anstatt der Hirnsubstanz sich klares oder mit verfetteten Resten gemischtes Serum angesammelt hat. Nur endet der Process im Extrauterinleben meist in diesem Stadium, sei es, dass der Tod durch Hirndruck oder durch den Sitz, durch secundäre oder zufällige Störungen im übrigen Organismus herbeigeführt wird. Im Kindesalter, aus oben angeführten Gründen, im Fötalleben, wo das Grosshirn ja auch die anderen Abschnitte des Hirns, selbst die Medulla oblongata, wie die amyelitischen Anencephalen zeigen, vollständig zerstört sein kann, ohne dass ein Absterben eintritt, — kann eben auch der Process eine weitere Ausbildung erfahren, das Maschenwerk unter Verdichtung und Obliteration der Gefässe allmählig schwinden, so zunächst grössere Hohlräume, Cysten und endlich ein grosser Hohlraum hergestellt werden, der nur wenige bindegewebige Reste an seinen Wandungen noch erkennen lässt, schliesslich ganz glatt übernarbte Wandungen erhält. Dass selbst unter besonderen Umständen im höheren Alter encephalitische Processe eine solche Ausbildung erreichen können, zeigt Fall 37.

Für die Entwicklungsformen der porencephalischen Defecte wäre aber auch noch der 26. Fall (Hügel's) heranzuziehen, aus dessen nicht ganz formgerechter Beschreibung doch klar ist, dass neben einer schon ausgebildeten Lücke an den Wandungen Spuren des Erweichungsprocesses vorhanden gewesen.

Ob andere Fälle, wo in der Beschreibung „hydatitoser Balg", im 16. Fall (Hennoch), oder „Sack-Cyste", wie im 17. und 18. Fall (Abercrombie und Andral), gesagt ist, auch noch ein früheres Ent-

wicklungsstadium vorlag, oder den Autoren die cystenähnliche Beschaffenheit mehr als der Defect in die Augen fiel, lässt sich nicht bestimmen.

Es ergibt sich somit, dass auch für die angebornen porencephalischen Defecte sich Entwicklungsformen finden lassen, die zeigen, dass ihnen, gleich den im späteren Extrauterinleben erworbenen, Erweichungsprocesse des Hirns zu Grunde liegen.

Es sind dies Formen der Erweichungsprocesse, die wir auch häufig im Extrauterinleben beobachten und zwar namentlich bei alten Leuten in sehr ausgebreiteter Weise, fast in allen Theilen der Hemisphärenmassen, häufig in den tieferen Markschichten, oft aber auch in den Rindenschichten, meist in kleinen Herden, selten in grösserer, die Markmassen ganzer Lappen fassender Ausdehnung.

Wir finden sie aber auch frühzeitiger, selbst bei Kindern entwickelt in Folge der syphylitischen Endarteriites, und hier gerade in grossen Heerden, auch auf Ganglien ausgebreitet.

Sehr selten neben Embolie und Arterienthrombose, nie bei Erweichungen nach Venenthrombose oder Haemorrhagie.

Meines Erachtens haben diese Formen bisher nicht die Beachtung und Unterscheidung von den übrigen Formen der „Encephalitis“ gefunden, die sie verdienen.

Vielfache Beobachtungen und Untersuchungen über diese Form haben mir gezeigt, dass sie von allen andern genetisch von ihnen verschiedenen Formen der Encephalitis, sich auch durch ihr histologisches Verhalten durch Entwicklung und Verlauf unterscheiden.

Am ausgeprägtesten tritt das in einem gewissen Stadium der Entwicklung hervor, das eben Durand Fardel als Zellinfiltration bezeichnet und dessen Bild ich oben bei Besprechung der Entwicklungsform der Porencephalie im Fall 10 (Cruveilhier) entworfen.

Das, was diese Formen von allen anderen unterscheidet, ist eben das zarte schwammige Maschenwerk, in dessen Räumen eine meist milchige, dünne, seröse Flüssigkeit sich findet. Die Balken und Fächer dieses Gerüstes bestehen aus den zartesten Bindegewebszweigen, oft nur aus einzelnen Fibrillen, durchsetzt von Fettkörnchenkugeln, durchzogen von den zartesten, meist capillaren Gefässen, an denen in manchen Fällen (wahrscheinlich gerade günstig getroffenen) sich deutlich eine Neubildung von Gefässen und Auswachsen von den schon ge-

bildeten und persistirenden Capillaren nachweisen lässt. Mit den Gefässen wächst auch das Bindegewebe. Daneben finden sich an den nervösen Elementen die gewöhnlichen Bilder des Zerfalls in Myelin und Fetttropfen, aber in manchen Fällen keine, in den meisten nur Spuren von Pigmentbildung. Dabei, wie schon anlässlich des makroskopischen Bildes erwähnt worden ist, während die Marksubstanz schon in der Weise verfallen und umgewandelt ist, die Rindenschichte erhalten, wenigstens in ihrer Masse, wenn sie auch in's gelblich-gelblichweisse verfärbt ist und bei Untersuchung durch Zerfall ihrer Elemente zeigt, dass auch sie in den gleichen Process miteinbezogen ist, allerdings meist (noch) in geringerem Grade.

Diese Gefässneubildung und Bindegewebsentwicklung vermissen wir wohl auch bei anderen Formen der Encephalitis nicht. In diesen aber ist dieser Neubildungsprocess auf die Umgebung und einzelne Stellen beschränkt, zwischen denen die gesammte Hirnsubstanz, nervöse Elemente, Stützgewebe und Gefässe im Zugrundegehen begriffen sind. Während hier bei einem gleichmässigen Durchsetztwerden des gesammten Heerdes von Bindegewebs- und Gefässneubildung, nicht ganze Stücke der Hirnsubstanz, sondern nur die nervösen Elemente retrograde Metamorphosen eingehen. Die Gefässe sind intact, durchgängig und auch injicirt, von thrombosirten zerfallenden Gefässen keine Spur. Auch die so häufig völlige Anpfropfung der Protoplasmamassen um die Kerne an den jungen Gefässen mit Fettkörnchen, möchte ich nicht für ein Zeichen retrograder Metamorphose, sondern üppiger Resorption einer besonders durch den Zerfall der nervösen Elemente fettreichen Gewebsflüssigkeit halten. Diese Capillar-Netze sind so dicht, dass sie als aus neuer Bildung hervorgegangen erkannt werden, auch wenn man, wie in vielen Fällen, keine Gefässsprossen sieht, da sie an Enge der Maschen und Reichthum der Balken das gewöhnliche sparsame Capillar-Netz der Marksubstanz weitaus übertreffen. Dass das sie umspinnende und begleitende Bindegewebe neuer Bildung ist, bedarf nach der Form und dem Zellreichthum keines Beweises, nur sind auch diese jungen Bindegewebszellen und Exsudatelemente von Fetttröpfchen vollgepfropft.

Es frägt sich nun, wie im Gegensatz zu den übrigen Formen der Encephalitis, dieses hier so gleichmässige, durch ganz grosse Heerde gehende Auswachsen von Gefässen und Bindegeweben zu Stande kommt.

Meiner Meinung nach erfolgt dies darum, weil eben nur die nervösen Elemente und nicht die Gefässe und die Bindesubstanz zu Grunde gehen.

Betrachten wir die Umstände, unter denen sich eine solche Form der Encephalitis entwickelt, so finden wir, dass sie am häufigsten vorkommt bei alten Leuten mit Herzschwäche ohne Gefässverschluss, wohl aber häufig mit Verengerung der Hirngefässe durch chronische Endarteriitis.

Noch klarer wird dies Verhältniss bei noch jugendlichen Individuen, ja selbst wie ich gesehen, bei Kindern, wo der Process dadurch entsteht, dass die syphilitische Endarteriitis gleiche Verhältnisse schafft als im Alter die einfache chronische Endarteriitis.*)

Unter beiden Verhältnissen ist die Blutzufuhr zu den meningealen Gefässgebieten nicht völlig abgeschnitten, sondern nur erheblich herabgesetzt und unter diesen Umständen kommt es bei Erreichung eines gewissen Grades der Blutarmuth zunächst zur Nekrose der für die Ernährungsstörungen empfindlichsten Elemente des Hirns, nämlich seiner nervösen Elemente. Ja gerade das Auftreten des Processes in seinen ersten Anfängen in kleinen Heerden in der Tiefe der Marksubstanz, wie man es bei alten Leuten so häufig sieht, ist für diese Entstehungs-Ursache charakteristisch. Auch Charcot erklärt deren Entstehung auf dieselbe Weise. Denn nach den Resultaten, die Duret und Heubner über die Gefäss- und Circulationsverhältnisse des Hirns und seiner Häute durch ihre Untersuchungen gewonnen, dem doppelten Gefässnetz in den Meningen, dem senkrechten Abzweigen der ernährenden Gefässe von den Arterien, an den der Rinde von den Piagefässen, als Endgefässen, ist es leicht erklärlich, dass die erste Einwirkung einer zu geringen Füllung der Meningealgefässe nicht an die Hirnhäute, sondern dem Gehirn und an diesem wieder im Bereich der Verzweigungen der medullaren Gefässe, also in den tiefen Markschichten, hervortreten wird.

Es kommt also hier nicht wie bei anderen Ursachen der Encephalitis zur völligen Aufhebung der Circulation in einem grösseren oder kleineren Gefässbezirk, sondern nur zur Abschwächung der Circulation und Herabminderung der Blutmenge in dem Gefässbezirk und selbst diese dürfte vielleicht nicht bleibend sein. Denn wenn auch

*) Ich beobachtete einen solchen Fall bei einem acht Monate alten Mädchen, das an hereditärer Syphilis litt.

ersteres uns genügend erklärt, warum in solchen Fällen nur die nervösen, für Ernährungsstörungen empfindlicheren Elemente zu Grunde gehen, und die Gefässe erhalten bleiben, so ist es aber doch nicht wahrscheinlich, dass sie genügen würden zur Unterhaltung eines so üppigen, entzündlichen Neubildungsprocesses, wie er sich anschliesst. Möglich ist indessen auch dies. Der Nachweis dafür in einer oder anderen Richtung ist wohl schwer zu führen. Aber nach gewissen Befunden müssen wir wohl zugeben, dass es auch wenigstens möglich ist, dass diese Anämien keine bleibenden oder nicht in dem Grad, wo sie zur Nekrose geführt, bleibende sein müssen.

Wie schon oben erwähnt, sehen wir zuweilen dieselben Formen von Encephalitis nach Embolie und Arterienthrombose, also nach Gefässverschluss, wo sonst ausgedehnte, die ganze Hirnsubstanz betreffende Nekrosen meist unter capillaren Blutungen sich entwickeln. Für solche Fälle können wir uns nur vorstellen, wenn der Gefässverschluss ein vollkommener war, dass die durch Heubner festgestellten Verbindungen der Arterienbezirke nicht ausgereicht haben, so rasch einen Ausgleich für die gestörte Circulation herbeizuführen, dass keine Nekrose erfolgte, wohl aber um so viel Blut zuzuführen oder nach einiger Zeit zuzuführen, dass eben nur für die nervösen Elemente die Anämie vernichtend wirkte.

Da wir nun nicht wissen, ob die bei alten Leuten vorfindlichen besprochenen Encephalitiden durch länger andauernde geringe Grade von Anämie wie bei dauernder Gefässverengerung durch den Auflagerungsprocess und Herzschwäche, oder durch rascher vorübergehende, etwa von krampfartigen Contractionen der Meningealgefässe neben diesen Momenten veranlassten Anämien erzeugt werden, so ist es auch noch dahingestellt, ob für die eventuell stärkere Blutzufuhr, die der nachfolgende Entzündungsprocess erheischt, es nöthig ist, auf eine sich allmälig für den betroffenen Gefässbezirk herstellende stärkere Blutzufuhr durch die Anastomosen mit den Nachbarbezirken unter Erweiterung Zuflucht zu nehmen.

Wie immer aber Entstehung und Ausgleich herbeigeführt wird, in den Bezirken, wo sich diese Form der Encephalitis ausbildet, kann die Circulation nie vollständig aufgehoben, sondern höchstens nur zeitweilig unterbrochen gewesen sein, da sich anders die Erhaltung der Gefässe, die umfassende Gewebsbildung nicht erklärt.

Aber diese Art der Encephalitis hat noch vor allen anderen Formen eines voraus, das gerade für die uns beschäftigenden Defecte von grösster Wichtigkeit ist. Sie gestattet durch die üppige Gefässentwicklung die rascheste und vollständigste Resorption der nekrosirten Hirnsubstanz, auf die sie vielleicht noch besonders so einwirkt, dass eben ein sehr üppiger Detritus sich ausbildet. Man braucht nur die reiche Anhäufung von Fettkörnchenkugeln in allen Elementen, Exsudat, Bindegewebs- und Gefässzellen zu beachten, so begreift man, warum es in diesen Formen so rasch dazukommt, dass sich endlich nicht mehr dünnbreiige Hirnsubstanz, sondern eine seröse, milchige, nur von Fettkörnchenkugeln durchsetzte Flüssigkeit findet.

Weiter ausgebildete Formen sehen wir im Extrauterinleben nicht zur Entwicklung kommen.

Die von Cruveilhier beobachteten Fälle sind einzig in ihrer Art. Wenn wir auch recht gut ermessen können, wie es zur Bildung grösserer Hohlräume unter Obliteration der Gefässe mit Schrumpfung des Bindegewebs und endlich der Maschenwerke selbst und dadurch zur Herstellung immer grösserer Hohlräume und schliesslich eines einzigen Hohlraumes kommt, in dem nur wenige Fäden und Membranen zurückgeblieben, bis auch diese schwinden und eine von glattem Narbengewebe ausgekleidete Cyste, respective, wo der Process an die Oberfläche greift, ein Porus zurückbleibt, so müssen doch im Falle 12 Cruveilhier's nach Beschreibung und Zeichnung ganz besondere Umstände gewaltet haben, dass die Hohlräume ein so cystenähnliches Aussehen hatten. (Nach der Abbildung sind die Vorderlappen oberflächlich in ein förmliches Aggregat von Cysten umgewandelt, ähnlich wie die Nieren bei manchen Formen von Cystenaggregation.)

Haben wir auch so diese Form der Encephalitis, die ich ihrer Ursache wegen als anämische bezeichne, nach den eben vorfindlichen Entwicklungsformen in Fall 10, 12 als die Ursache und zwar nach dem Aussehen der porencephalischen Defecte für die häufigste Ursache anzusehen, so mag sie doch nicht die einzige sein und können solche Defecte vielleicht auch auf andere Weise entstehen. Freilich lassen sich zunächst für die Häufigkeit der durch Anämie bedingten Formen ausser den angeführten Gründen keine anderen aufführen, als dass die Ursachen, die am häufigsten im Extrauterinleben zu

Erweichung führen: Embolie, Arterienthrombose, Haemorrhagie weniger in Betracht kommen, da ihre grundliegenden Veränderungen, wie die Arterienerkrankungen, gar nicht, oder wie manche andere, die Herzerkrankungen, selten und mit anderm Sitz und in anderer Form vorkommen.

Doch sprechen manche andere Umstände, auf die wir später kommen, für Anämie als häufigste Ursache.

Ueberblicken wir nun wieder die Reihe der angeführten Beobachtungen bezüglich des Sitzes der porencephalischen Processe und zwar vor allem der angebornen (bei den erworbenen finden sich Ausnahmen), so ergibt sich zunächst, dass alle bisher beobachteten im Bereich der Bezirke der Meningealarterien des Grosshirns sich finden, dass immer nur die Hemisphärenmantel oder die Insel, niemals die Stammganglien und Basaltheile betroffen sind. Wo diese letzteren Veränderungen aufweisen, so sind es secundäre (wie im Fall 1, 11, 16, 20, 25), und dies trifft sogar in den Fällen zu, wo die ganzen Hemisphären geschwunden, nur die Ganglien und Basaltheile erhalten sind *(s. Taf. I, Fig. 3,* Fall 8, 13, 14, 20, 30, 39). Dagegen finden wir unter den vierzig angeführten (Fall Tüngel kann wegen unbestimmter Angaben nicht gerechnet werden) erworbenen zwölf Fällen schon zwei und gerade solche, wodie Entstehung im Extrauterinleben ganz sicher gestellt ist, im Fall 24 (Roger) und 37 (Kundrat), dass der Defect in die Basalganglien greift und diese Fälle sind gerade jene, wo Embolie als Ursache anzunehmen ist.

Da nun die durch Embolie und Thrombose veranlassten encephalitischen Heerde des Extrauterinlebens meist die Basalganglien oder neben diesen nur die übrigen Hemisphärenantheile betreffen, so spricht doch auch dieser Umstand gegen diese Processe als Ursache der Defecte im Fötalleben.

Betrachten wir aber näher den Sitz der Defecte, so stellt sich ein weiteres überraschendes Ergebniss heraus. Es fanden sich mit dem Sitz

1. am Stirnlappen 3 Fälle (9, 12, 36).
2. in der Gegend der Insel und ihrer Umgebung 5 Fälle (1, 2, 24, 35, 37), wahrscheinlich gehört hieher auch Fall 11, nur dass sich hier der Defect nicht wie bei den anderen Fällen mehr oder

minder auf alle an die Insel grenzenden Theile, sondern bloss auf den Schläfelappen erstreckte, wofür Uebergangsformen in 1, 35 und 37 gegeben sind.

3. in der Gegend der Centralfurche (oder ober der Insel, meist ober der Sylvischen Grube, wie die Bezeichnung lautet) 5 Fälle (5, 15, 27, 31, 34).

4. an der Convexität der Hemisphären, deren grössten meist mittleren Antheil in sich fassend, 12 Fälle (3, 4, 10, 16, 17, 18, 20, 21, 25, 26, 32, 41, davon erworben 16, 17, 18, 21).

5. dazu noch am oberen Scheitellappen 2 Fälle (7 und 33), von denen der 7. erworben sein dürfte.

6. am Schläfelappen 5 Fälle (6, 11, 29, 38 und 49) wovon 3 (Fall 6, 29, 38) erworbene sein dürften und der nicht ganz klare Fall 11 hinzugerechnet ist.

Nach den Bezirken der drei die Oberfläche des Grosshirns versorgenden Arterien zusammengestellt, ergibt sich also, dass die unter Nr. 2 — 5 angeführten, also im Ganzen 27 Fälle, solche sind, wo zweifellos der Defect im Bereich der Art. cerebri media (art. fossae Sylv.) liegt. Von diesen Fällen sind 19 angeborene, 8 erworbene.

Die unter Nr. 1 angeführten fielen in das Bereich der Arteria cerebri anterior, also nur 3, und die unter Nr. 6 angeführten in jener der Arteria cerebri posterior, also 5, von letzteren aber sind 3 erworbene, Fall 11, wie schon auseinandergesetzt, überhaupt nicht hieher gehörig. Auch im Falle 12 kann der Erweichungsprocesss nicht auf den Oberflächenbezirk der Arter. cerebri anter. beschränkt gewesen sein, sondern hat auch das Inselgebiet mitbetroffen. Ebenso ist im Falle 40 nicht bloss der Schläfelappen auf beiden Seiten, sondern auch der angrenzende Scheitellappen, in Fall 9 nicht die Vorderlappen allein betroffen.

Es entfielen daher fast alle porencephalischen Defecte, die angeboren sind und auch die meisten der erworbenen, auf das Ernährungsterritorium der Arter. cerebri media an der Hirnoberfläche.

Dies stimmt aber auch mit den Erfahrungen über das Vorkommen jener oben angezogenen anämischen Nekrosen des Hirns im späteren Extrauterinleben überein, die, wenn auch nicht beschränkt auf das Gebiet der Arteria fossa Sylvii, doch am häufigsten in demselben

sich finden — und zwar auch, wie die porencephalischen Defecte in dem centralen Theil des Gefässterritoriums, der Mitte der Convexität, der Gegend der Centralwindungen und angrenzenden Scheitellappen.

Bei den schon oben angezogenen, durch Heubner klargelegten Gefäss- und Circulationseinrichtungen des Hirns: in der ausgiebigen Verbindung der drei arteriellen Gefässgebiete der Meningen untereinander, der Einrichtung eines doppelten Gefässnetzes der Hirnhäute, eines gröberen in oder unter der Arachnoidea, eines feineren in der Pia, von welch' letzteren erst in senkrechter Richtung die ernährenden Gefässe in's Hirn sich einsenken, machen es plausibel, dass bei ungenügender Füllung der Hirngefässe zunächst im Gebiet der weitverzweigtesten Arterie und zwar gerade im mittleren Antheile derselben, für welche die Anastomosen mit den Nachbargebieten am wenigsten wirksam sind, sich die Folgen dieser ungenügenden Blutzufuhr geltend machen müssen. Uebereinstimmend damit ist es auch, dass die von zahlreicheren Gefässen versorgte Rinde, welche sich in ein in den mittleren Schichten besonders dichtes Capillarnetz auflösen, weniger oder später beeinträchtigt wird, als die von einer geringeren Zahl von Gefässen ernährte Markmasse.

Unter welchen Verhältnissen es im Fötalleben zu diesen Anämien im Hirn kommt, ist bei dem Umstand, als mit Ausnahme eines Falls, dem von Hügel (26), über den Verlauf der Schwangerschaften, und dem Zustand der Eltern jener mit Porencephalie behafteten Individuen nichts bekannt ist, keiner weiteren Einsicht zugänglich. Dass aber hier eben so gut wie im Extrauterinleben Anämie und durch sie bedingte Herzschwäche die Grundlage sein können, welche durch die verschiedensten Ernährungsstörungen, die entweder den mütterlichen Organismus und damit die Frucht, oder bei anomaler Entwicklung der Placenta und ihres Gefässapparates, letztere allein treffen, ist selbstverständlich. Auch die Möglichkeit ist nicht auszuschliessen, dass die durch krampfartige Contractionen des Uterus in den letzten Monaten oder der letzten Zeit der Gravidität hervorgerufenen Störungen im Placentarkreislauf durch ihre Rückwirkung auf das Herz in Betracht zu ziehen sind. Ob und inwieweit dabei die Lage des Fötus in dieser Zeit und die dadurch veranlasste schwere Injection der Hirngefässe bei Abschwächung der Herzkraft von Belang ist, lässt sich wohl schwer ermessen, doch möchte es mir aus weiterhin anzu-

gebenden Gründen nicht unwahrscheinlich dünken, dass auch dieses Moment von Einfluss ist.

Auch könnten die Vorgänge während einer nicht normal verlaufenden Austreibungsperiode durch Haemorrhagien und noch mehr durch Anämie in Folge von Compression des Schädels von Wichtigkeit sein.

Sicher kommt aber in den sub 3 angeführten Formen noch ein anderes Moment in Betracht. In all diesen Fällen (dem 8., 13., 14., 19., 30., 39. Fall) sehen wir einen nahezu vollständigen Mangel der Grosshirnhemisphären im Manteltheil neben Erhaltung der Stammganglien und Basalgebilde innerhalb der geschlossenen Hirnhäute. Dass dies nicht einfach Wirkung einer hydropischen Ausscheidung nach den Seitenventrikeln sein kann, wird, abgesehen davon, dass wir viel bedeutendere angeborne Hydrocephalie*) ohne solchen Schwund der Hemisphärendecken sehen, sofort klar, wenn wir die erhaltenen Theile des Grosshirns, namentlich aber die in den meisten Fällen vorfindlichen Reste des Hemisphärenmantels betrachten *(s. Taf. I, Fig. 3)*. An diesen fällt uns auf, dass sie nicht, wie es einem solchen durch Druck von innen erzeugten Schwund bei Hydrocephalie entsprechen würde, platt und verdünnt sind, sondern dicke Lagen darstellen, die sich noch ganz besonders dadurch auszeichnen, dass sie dicke abgerundete Ränder besitzen, die vollkommen denen der anderen porencephalischen Defecte gleichen, zum Theil sogar narbig geglättet sind. Auch die angrenzenden Theile der Hirnhäute sind oft verdickt und verdichtet. Ganz besonders auffallend ist aber die Innenfläche der grösseren Reste, wie sie sich am häufigsten von der basalen Fläche des Occipital- und Schläfelappens finden. Sie erscheint nicht glatt und von Ependym überkleidet, sondern mit Windungen bezeichnet, entbehrt eines Ependym-Ueberzugs, das Gewebe ist entweder mehr glatt und bräunlich pigmentirt (Fall 13) oder in Erweichung begriffene Markmasse (Fall 8). Es zeigen also auch an ihrer Innenfläche diese Reste in den den Einsenkungen der Sulci entsprechenden windungsähnlichen Bildungen das gleiche Verhalten wie die Wände der porencephalischen Defecte. Auch an den Resten der Basaltheile findet man

*) Selbst in einem der höchsten Grade angeborner Hydrocephalie, wo es zur Perforation des Schädels und Austritt von Serum unter der Schädelschwarte mit Bildung einer fluctuirenden Geschwulst am Schädel kam, fand ich die Hirnsubstanz zwar über den Ventrikeln fast flordünn, aber nicht geschwunden.

die gleiche Abgrenzung durch abgerundete, narbig geglättete Ränder. Die Form der Oberfläche der Basalganglien, der Mangel an Abplattung spricht fernerhin gegen hochgradige Einwirkung eines hydrocephalischen Ergusses.

Alle diese Momente sind wohl bestimmend genug auch diese Defecte als porencephalische anzuerkennen — aber ihre besondere Form, ihre Ausdehnung über den ganzen Hemisphärenmantel muss durch ein besonderes Moment veranlasst sein. Als dieses würde ich doch die nebenbei vorhanden gewesene Hydrocephalie ansehen, in der Weise, dass, wie bei den anderen Formen von Porencephalie, der Schwund durch Erweichung der Hirnsubstanz in Folge von Anämie auftritt, diese Anämie und damit die Erweichung eine so grosse Ausbreitung unter der gleichzeitigen Einwirkung des Hydrocephalus durch Druck von innen gewinnt.

Dass daneben ein Hydrocephalus bestanden, ist in vier von den sechs angeführten Fällen nach der Form und Grösse des Schädels (der im Fall 13 hatte sogar eine enorme Grösse) evident. In zwei Fällen, Fall 14 und 19, liegt aber die gegentheilige Angabe vor. Im Fall 14, dass der Schädel nur halb so gross war als gewöhnlich, im Fall 19, dass er kleiner gewesen. Wenn aber die Grösse des Schädels schon überhaupt nicht für die Entscheidung, ob ein Hydrocephalus internus bestanden habe, massgebend ist, so kommt hier, wo ja das Gehirn in seinen grossen Hemisphären schwindet, es darauf an, zu welcher Zeit des Fötallebens der Schwund schon stattgehabt hatte, denn von da ab kann auch das Schädelwachsthum erheblich unter der Norm zurückbleiben.

Cruveilhier's Fall (14) scheint dafür die Bestätigung zu geben, indem es ja in der Beschreibung heisst, dass an Stelle des Hirns eine mit klarem Serum erfüllte Blase vorlag, aus dem man bei einem Meister wie Cruveilhier wohl anzunehmen berechtigt ist, dass eine einfache, durch keine Sichel getheilte Hemisphärenblase vorlag.

Sehr wahrscheinlich habe ich zu einer Zeit, wo ich mit diesen Processen noch nicht vertraut war, als Assistent an der Wiener Lehrkanzel, ein Entwicklungsstadium dieser Form gesehen. In der Leiche eines höchst herabgekommenen anämischen Kindes (die, wenn ich mich recht erinnere, im Stefansdom als weggelegt aufgefunden worden war) fand sich ein sehr beträchtlicher, schon äusserlich durch

Form und Grösse des Schädels gekennzeichneter Hydrocephalus internus. Die über den enorm ausgedehnten Hirnhöhlen restirende Hirnschichte war in ihrer nur wenige Millimeter dicken Markschichte breiig erweicht, so dass das verdickte Ependym beim Einschneiden der Hemisphären sich weithin in den erweichten Markschichten von der Rinde ablöste.

Diese Form der Porencephalie ist aber noch in anderer Richtung von grosser Wichtigkeit. Denn, wenn wir auch bei den partiellen Defecten nach den beobachteten Entwicklungsformen und manchen anderen Gründen uns zur Annahme entschlossen haben, dass anämische Nekrosen dem Process zu Grunde liegen, liefert diese Form fast den unumstösslichen Beweis, denn immer ist nur das Ernährungsgebiet der Meningealgefässe, der Grosshirnmantel, betroffen, während alle von den Hirnarterien durch directe Endäste versorgten Basaltheile des Grosshirns selbst die Riechlappen erhalten bleiben. Dies spricht doch mehr als alles dafür, dass weder eine Verengerung der Gefässe noch eine Verstopfung durch Embolie oder Thromben die Ursache sein kann.

Weiterhin dürften aber diese Fälle auch als beweisend für die Berechtigung meiner Annahme, dass bei der Ausbildung dieser anämischen Nekrosen die Lagerung des Schädels in der späteren Schwangerschaftsperiode von Einfluss sein könne, anzuführen sein. Denn da nach obigem kein Gefässverschluss die Ursache des Processes sein kann, derselbe über das ganze Gebiet der Meningealarterien ausgebreitet ist, so sehe ich keinen anderen Grund für das Verschontbleiben der basalen Reste der Occipital- und Schläfelappen, als dass diese Theile bei der Lage des Kopfes mit dem Scheitel nach abwärts weniger dem Druck der in den Ventrikeln angesammelten Flüssigkeit ausgesetzt waren, als die übrigen Antheile der Hemisphärenoberfläche.

Damit steht nicht in Widerspruch, dass dieses Verhalten nicht allein bei todtgebornen (Fall 14) und bald nach der Geburt verstorbenen (Fall 8 und 19), sondern auch bei später zu Grunde gegangenen Kindern (wie Fall 13, 30 und 39) gefunden wird, indem immerhin der Anfang des Leidens ante partum zu verlegen sein dürfte, entsprechend den Erscheinungen und der Erfahrung, dass überhaupt post partum ein solcher Zustand bei Hydrocephalie nicht zur Entwicklung kommt.

Aus dieser Annahme einer anämischen Nekrose als Grundlage der porencephalischen Defecte, erklären sich aber noch manche an-

dere Eigenthümlichkeiten derselben. Dahin gehört zunächst das häufige Vorkommen von Erhaltenbleiben der Hirnhäute. Bei kleineren Defecten wäre das nicht auffallend, wohl aber bei den grossen und namentlich den hydrocephalischen Formen. Für diese insbesondere können wir es uns nur dadurch erklären, dass ein Process die Zustände hervorruft, der zwar die (genügende) Ernährung und Blutzufuhr zur Hirnsubstanz, aber nicht zu den Meningen aufhob. Dies könnte bei einer völligen Abschliessung der Blutzufuhr nicht zu Stande kommen, wohl aber wird es erklärlich mit unserer Annahme, dass ein nur für das Hirn deletarer Grad von Anämie die Ursache ist. Denn erstens werden die widerstandsfähigeren Hirnhäute nicht schon von Anämien, die für die Hirnsubstanz diese Folgen haben, gefährdet werden; zweitens sind, und zwar zunächst sie, durch die Gefässanordnung, die erwähnten doppelten Netze vor localen Einwirkungen der Schwankungen im Blutgehalt geschützt, und endlich wird — wie auch die Injectionsmassen — das in die Hauptstämme der Meningealgefässe eingetriebene Blut zunächst die Netze dieser und dann erst die eigentlichen Hirngefässe füllen, so dass bei ungenügender Blutmenge in diesen Gefässabschnitt immerhin die Hirnhäute besser zu Theil kommen als die Hirnsubstanz.

Es bleiben also die Hirnhautdecken erhalten, aber nur die Arachnoidea allein. Wenigstens in allen darauf untersuchbaren oder beachteten Fällen schliesst nur diese den Defect nach Aussen ab. Die Pia geht, soweit die Rindensubstanz schwindet, auch verloren, und es ist nur irrthümlich, wenn in den Beschreibungen von einer Meninx vasculosa gesprochen wird, die die Wände auskleidet. Das sind Narbenmembranen, die sich nur öfter sehr deutlich gegen die Unterlage abgrenzen. Die Pia endet an der Stelle, wo der Rindenüberzug absetzt, ja folgt sogar diesem von der Arachnoidea weg in die Tiefe, wenn, wie bei den angebornen Defecten es oben geschildert wurde, die Windungen um den Porus gegen das Ependym zu sich senken oder besser durch die Narbenbildung und Schrumpfung an dieses hingezogen werden.

Ebenso wie die Arachnoidea über, so bleibt oft unter dem Substanzverlust das Ependym erhalten; dies erklärt sich hinlänglich aus den Ernährungsverhältnissen, indem das Ependym der Seitenventrikel seine eigenen Gefässe besitzt, die mit den Gefässen der Tela choroidea zusammenhängen und nächst ihm noch eine angrenzende

Schichte der Marksubstanz versorgen, wie man bei der Untersuchung natürlich injicirter Kinderhirne mikroskopisch, und schon makroskopisch deutlich sieht.

In anderen und zwar den meisten Fällen ist auch die Abgrenzung nach den Ventrikeln durchbrochen. Ich möchte diese Ependymlücken am Grunde der Defecte für secundäre halten. Nicht nur wegen des Umstandes, dass das Ependym seine eigenen ernährenden Gefässe besitzt, der Erweichungsprocess aber in Folge von Ernährungsstörung im Gebiete der Aeste der Meningealarterien, also der Rinde und dem grössten Theile der ihr angrenzenden Markmasse auftritt, sondern mehr aus anderen anatomischen Verhältnissen an den Defecten selbst. Ganz abgesehen, dass man niemals solche Defecte findet, die nach aussen noch von den Hirnhäuten und einer oberflächlichen Schichte Hirnsubstanz abgeschlossen wären, sind die Lücken im Ependym sehr häufig viel kleiner als die Eingangsöffnung in den Porus an der Hirnoberfläche, ja als die Lichtung desselben. Ferner ist in den Fällen, wo die Entwicklungsformen beobachtet wurden, das Ependym immer erhalten gefunden worden, analog dem Verhalten bei den ausgedehnten anämischen Nekrosen im Extrauterinleben und den meisten übrigen Erweichungsprocessen. Da nun auch die Defecte häufig stark ausgebuchtete, ausgehöhlte Wandungen besitzen, die allmälig gegen die Ependymlücken zusammentreten, so wird man in Berücksichtigung der oben angegebenen Gründe und Befunde darauf geführt, dass diese Lücken durch Eröffnung der Erweichungsheerde an den Stellen, wo sie bis unmittelbar an das Ependym herantreten, ja dasselbe vielleicht sogar gegen die Ventrikelhöhle ausbauchen, unter Schwund und schliesslicher Dehiscenz sich bilden.

In dem Falle 41, wo die Ependymlücken grösser als die porencephalischen Spalten im Hirnmantel sind, dürfte dies, wofür das Ueberragtwerden ihrer Ränder von der zusammengepressten Hirnsubstanz spricht, dadurch entstanden sein, dass erst, nachdem die porencephalischen Defecte sich ausgebildet hatten, die enorme Erweiterung des Ventrikels erfolgte. — Keinenfalls kann das auf eine Ausbildung der Defecte von innen her, etwa durch den hydropischen Erguss zurückgeführt werden.

Dieses Zustandekommen der Communicationsöffnungen mit den Ventrikeln unter dem Drucke und durch das Fortschreiten des Er-

weichungsheerdes nach innen, bedingt aber nicht das Schwinden der Arachnoidealdecke. Die Arachnoidea kann eben ihrer Natur nach und dass sie einen Widerhalt an der mit Dura überkleideten Schädelwand findet, einen grössern Druck ertragen, als das zarte Ependym. Sie wird auch unter einem solchen Druck vermöge ihrer besonders muskelstarken Arterien in ihrer Ernährung weniger leiden, wie das von sparsameren und zarteren Gefässen versorgte Ependym.

In manchen Fällen kommt es aber doch zum Schwund der Arachnoidealdecke, aber immer nur in Fällen, wo auch gleichzeitig eine Communication mit dem Ventrikel besteht. Die hiehergehörigen Fälle sind der 4., 9., 11., der 32. und 35. Drei dieser Fälle, Fall 4, 9 und 32 sind solche, in denen, abgesehen von den hydrocephalischen Formen, die grössten Defecte vorliegen. In dem von Rokitansky beschriebenen 4. Fall ist der ganze obere convexe Theil bis auf kleine Rudimente der Spitze des Stirn- und Occipitallappens geschwunden. Es dürfte also der Fall noch hochgradiger gewesen sein, als Fall 32, von dem in Tafel II, Fig. 6 eine Abbildung gegeben ist. Der Fall 9 (von Cruveilhier) ist in der Art ausgezeichnet, dass beide Vorderlappen nach hinten bis zu den Köpfen der Streifenhügel fehlen und ausserdem ein Spalt am hinteren Rande der Hemisphäre, von der Spitze des Hinterlappens bis nahe an jene des Schläfelappens reichend, besteht.

Grösse und Richtung, ja auch die Form der Begrenzung dieses Spaltes stimmen vollkommen (nach der Abbildung im Atlas Cruveilhiers) mit den der im Fall 32 (*Taf. II, Fig. 6)* den grossen Defect abschliessenden hinteren Rand überein. Es findet sich also zunächst ein Fehlen der Arachnoidealdecke bei sehr grossen Substanzverlusten. Dass sie aber eine Zeit hindurch auch an diesen bestanden, geht klar aus den Resten hervor, deren Rokitansky als Fäden erwähnt und die an den erhalten gebliebenen Antheilen der Stirn- und Hinterhauptlappen (im Fall 32) vorhanden gewesenen Säume von Arachnoidea (in der Zeichnung weggelassen). Nur bei Cruveilhier findet sich kein Anhalt dafür, dass solche Reste vorhanden gewesen.

Dass ein Schwinden der Arachnoidea bei so grossen Defecten leichter zu Stande kommen kann, ist von vorneherein ersichtlich. Die seröse Flüssigkeit, die an Stelle der schwindenden Hirnsubstanz zunächst in das neugebildete Maschenwerk tritt, dann mit Schwund desselben auch dessen Stelle einnimmt, kann auf so einer grossen

Fläche leichter Verheerungen bewirken, zudem wohl früher schon in solchen Fällen in gleicher Weise eine Communication mit den Ventrikeln gesetzt wurde, und nun auch der Druck des Ventrikelserums auf der Arachnoidea lastet. Dieser Umstand kommt um so mehr in Betracht, als der Druck durch eine abnorme Zunahme der Flüssigkeitsmenge gesteigert sein dürfte. Wir werden auf dieses Verhältniss übrigens noch näher eingehen.

Aber selbst in Fällen, wo der Defect nicht sehr umfänglich, sehen wir, dass die Arachnoidealdecke fehlt, ja vollkommen spurlos verschwunden ist. Dahin gehört der Fall 11 (von Cruveilhier) und mein Fall 35 (s. Zeichnung *Taf. V u. VI Fig. 10 u. 11, Taf. IV Fig. 12).* Ueber ersteren Fall lässt sich eben nichts weiter sagen, als dass in der Beschreibung und der (ausnahmsweise) schlechten Zeichnung nichts von Resten der Arachnoidea erwähnt ist. Mein Fall bot aber sicher nicht eine Spur von Resten. Bei der verhältnissmässig zu anderen Fällen, wo die Arachnoidea erhalten, geringen Ausdehnung des Defects und somit auch seiner freien Decke, entsteht nun gerade in Hinsicht auf diese dadurch sehr interessanten Fälle die Frage, durch welche Momente ein solches Schwinden der Arachnoidea erzeugt wird.

Haben die Störungen, die zum Zugrundegehen der Hirnsubstanz geführt, gleichzeitig auch die Meningen ergriffen? Dies ist nicht wahrscheinlich wegen der Art des grundliegenden Processes und weil wir selbst unter viel ungünstigeren Verhältnissen, wie sie im Extrauterinleben öfter bei vollkommenem Gefässverschluss vorkommen, wohl ausgedehnte Nekrosen der gesammten Hirnsubstanz, der nervösen Elemente und des Stützgewebes, aber keine Nekrose der Häute auftreten sehen, sofern nicht ein eitriger oder jauchiger Zerfall vorliegt, Dass hiefür nicht etwa die Kürze der Zeit, die vom Anfang des Processes bis zum letalen Ende oder der anatomischen Untersuchung verläuft, die Ursache trägt, zeigen ja viele Fälle, wo trotz monate- und jahrelangen Bestehens, selbst embolische Nekrosen, die zur Porencephalie führten, (nur solche angeführt, um das Verhältniss einschneidender zu machen) wie im Falle 24 und 35, keine Nekrose der Hirnhäute entsteht.

Es müssen also ausserhalb des grundliegenden Processes, der anämischen Nekrose, liegende Momente sein, die das Schwinden der Arachnoidealdecke veranlasst. Zunächst müssen wir da an eine Stei-

gerung des Druckes auf die Membran von Seite der in der Defectlücke angesammelten Flüssigkeit denken. Dies ist nicht nur nicht wahrscheinlich, sondern wird auch durch die vielen Fälle, in denen bei grosser Ausdehnung und einer solchen Umbildung, dass die Defecte direct als Cysten, hydropische Säcke, angesprochen werden, und wo also sogar das weniger widerstandsfähige Ependym erhalten geblieben, mehr als unwahrscheinlich.

Dass auch der Druck innerhalb der porencephalischen Höhle, wenn sie geschlossen, kein grösserer ist, geht auch aus dem Verhalten der Schädel hervor, die, wo sie verändert, unter diesen Umständen auf der Seite des porencephalischen Defects kleiner sind.

Nur in einem dem 1. Fall (Heschl) ist nicht nur der Schädel an der Seite des Defects erweitert, sondern sogar die Arachnoidea zu einer Blase, die sich am Rand der Lücke auf die Hirnoberfläche umschlägt, ausgebaucht. (Wie sich der Schädel im Falle 21 [Meschede] verhielt, ist leider in der Beziehung nicht angegeben.)

Angenommen, Heschl's Beobachtung im Fall 1, dass die Blase von der ausgedehnten Arachnoidea gebildet wurde, ist richtig, so wäre dies nur ein weiterer Beweis, dass auf der Arachnoidealdecke von innen her und zwar von Seite der Ventrikelhöhle bei der umfänglichen Communication mit dieser ein grosser Druck gelastet hat.

Mir aber kommen Bedenken, ob in diesem Fall nicht ein ähnliches Verhältniss als im Fall 35 vorgelegen und die Blase nicht von Meningen, sondern einer Pseudomembran, die sich vor der Eröffnung dieses Defects in die Arachnoidealhöhle und den Erguss in diese gebildet.

Aber dies als fraglich ausser Acht gelassen, haben wir andere Umstände, die es wahrscheinlich machen, dass ein abnormer Druck, und zwar von Seite des Ventrikelinhaltes, das Schwinden der Arachnoidealdecke veranlasst. Dies ist zunächst das Verhältniss, dass in den Fällen, wo der Defect mit der Ventrikel communicirt, selbst wenn die Arachnoidealdecke erhalten blieb, der Ventrikel erweitert, sein Ependym verdickt gefunden wurde (d. h., den anatomischen Befund auf vorausgegangene pathologische Zustände gedeutet) ein Hydrops ventriculi entzündlichen Ursprungs entstanden war. Diese Entzündung erregende Wirkung des im Hirn ablaufenden Processes wird aber am besten gekennzeichnet durch Fall 35, wo das im Arachnoidealraum angesammelte Fluidum (wohl das Product des Er-

weichungsherdes und des Ventrikels) soweit als es reichte, die Bildung einer Pseudomembran veranlasste.

Wenn auch solcher Befunde in anderen Fällen offener Ausmündung der Defecte in den Schädelraum keiner Erwähnung geschieht — den Heschl'schen Fall 1 etwa ausgenommen — und auch nicht bestanden haben mag, so ist doch die Reizung der Ependyms bei Eröffnung der Defecte, die Erweiterung der betroffenen Ventrikel eine so oft constatirte, dass es wohl anzunehmen erlaubt ist, dass die Eröffnungen der Defecte nach der Arachnoidealhöhle eine Folge gesteigerter Druckwirkung von Seite des in Folge entzündlicher Reizung vermehrten Ventrikelinhaltes ist, und somit, wofür auch ihr Vorkommen nur bei Communication mit den Ventrikeln spricht, **nach** Zustandekommen dieser eintritt.

Indem wir nun die meisten Formen porencephalischer Defecte, die nach beiden Seiten, Ventrikel wie Arachnoidealhöhle, abgeschlossen sind, ferner jene, die nur nach erstere, und jene, die nach beiden Richtungen hin offen sind, und endlich auch die hydrocephalischen Formen abgehandelt haben, so erübrigt uns nur noch eine Form, die wir Eingangs als vernarbte Defecte bezeichnet haben.

Sie ist — wenn nicht Beobachtungsfehler vorliegen — gewiss sehr selten, namentlich wo nur diese Form allein an einem Hirn getroffen wird. Davon existirt nur ein bekannter Fall, der von mir beschriebene 31. In den andern findet sich die Form nicht rein, sondern neben solchen nicht vernarbter Defecte, wie im Fall 5, oder neben umfänglichen Defecten, wie im Fall 32 und 35, in denen sie neben den anderen so sehr in die Augen fallenden Veränderungen fast der Beachtung entgehen. Dies mag auch der Grund sein, warum in anderen Fällen umfänglicher Defecte, wo sie wahrscheinlich nicht fehlten, ihrer keine Erwähnung geschieht.

Wie andere durch Encephalitis oder Hämorrhagien veranlasste Substanzverluste des Hirns bei geringer Ausdehnung und günstigen Umständen, zu denen in erster Richtung der Sitz in für die Erhaltung des Lebens nicht unumgänglich nöthigen Theilen des Centralnervensystems und ferner die nöthige Zeit gehört, unter Narbenbildung und Schrumpfung vollständig zur Schliessung gelangen können, so auch porencephalische Defecte.

Durch den Mangel der Defect-Lücken sind solche Fälle so sehr von den anderen erörterten unterschieden, dass ein näheres Eingehen

auf ihre Form besonders nöthig erscheint. Als ausgesprochenstes Beispiel wollen wir den Fall 31 nehmen, desshalb, da er den Defect am reinsten und beiderseits fast völlig symmetrisch zeigt. Beim ersten Anblick hat es den Anschein — und den mag auch die von uns gefertigte streng richtig gehaltene Zeichnung Taf. II, Fig. 4 und 5 machen — als ob bloss ein Mangel der Huschke'schen Centralwindungen vorliege, unter welcher Bezeichnung das Präparat auch im Catalog von Heschl eingetragen und in der Nachschrift zu Chiari's Fall erwähnt wurde. Eine tiefe Furche — wie sich zu ihr die Hirnhäute verhalten, ist nicht angegeben, am Präparat waren sie aber entfernt — verläuft vom medialen Rande in der Gegend der Rolandischen Furche zu beiden Seiten und scheidet die in parallelen Zügen von vorne nach hinten verlaufenden Windungen des Stirn- und Scheitellappens. Nur linkerseits erscheinen die Windungen gegen die Mitte der Furche zusammengezogen oder von ihr radiär ausstrahlend. Nichts würde von aussen einen Defect kennzeichnen, nur dies Verhalten der Windungen — die Hirnhäute mögen allerdings eine Verdichtung und Festhaften an einer Narbe im Grunde der Furche gezeigt haben. — Anders stellt sich aber das Bild von dem Dach der Ventrikel. Hier findet sich an einer der Lage und dem Verlauf der Mitte der äusseren Furche entsprechenden Stelle eine tief eingezogene Furche, an deren Grund man auf in den der äusseren Furche reichendes Narbengewebe und neben diesem an bis auf das Ependym reichendes Rindengrau stösst.

Aehnlich dürften sich auch die Verhältnisse im 5. Fall — nach der Zeichnung*) — auf der rechten Seite verhalten haben.

In den beiden anderen Fällen ist eine bedeutende Abweichung — durch die daneben auffallende Missstaltung des Hirns — gegeben. Doch findet sich in Fall 35 rechterseits, der Centralfurche entsprechend, ein gleiches Verhältniss, von dem die Einziehung am Ventrikel auf der Zeichnung des oberen Querschnitts der Hemisphären *(Taf. VI, Fig. 11 c)*, sowie eine am Grund sichtbare wie verkümmerte Windung deutlich ersichtlich ist. Linkerseits ist neben dem Defect *(Taf. IV, Fig. 12* bei *c)* eine tiefere Spalte mit radiär ausstrahlenden Windungen und im Fall 32 bei *e (Taf. II, Fig. 6)* an der convexen Fläche des erhaltenen Stirnlappens eine tiefe Grube ähn-

*) Die Heschl seiner Publication beigegeben hat.

licher Bildung, wie aus der Anordnung der Windungen hervorgeht, in der sich noch deutlich rostbraun pigmentirtes, verdichtetes Narbengewebe fand.

Dass hier ausgeheilte solche Defecte vorliegen, geht ausser aus den Narben, den durch sie veranlassten Einziehungen an der Ventrikelwand, vor allem aus der strahligen Stellung der angrenzenden Windungen, dem Zusammenlaufen und Untertauchen dieser in die Narbe hervor. Denken wir uns die Wände eines der früher geschilderten ausgebildeten Defecte zusammengeschoben, so haben wir ganz das Bild, wie es diese Bildungen geben, sogar das Herangezogenwerden der Windungen bis an das Ependym, das durch das Eintauchen auf den Narbengrund und das Heranreichen des Windungsgrau bis an dasselbe in der Umgebung der Narbe sich kundgibt. Aus der geringen Ausdehnung der Narbe sieht man, dass auch die Defecte nicht bedeutend gewesen sind, auch nicht gewesen sein können, sonst würde es nicht zum Verschluss gekommen sein. Aber noch weiterhin sehen wir, dass die vorausgegangenen Zerstörungen der Hirnsubstanz nur bis höchstens an das Ependym gereicht haben, da dieses erhalten, nur verdickt und ausgezogen ist. Wahrscheinlich werden weniger tief reichende Substanzverluste noch leichter zur Schliessung kommen, nur habe ich die beiden Fälle, die solche vermuthen lassen, Fall 32 *(Taf. II, Fig. 6)* bei *e* und Fall 35 *(Taf. V u. VI, Fig. 10 u. 11)* bei *c*, um die Präparate zu erhalten, darauf nicht untersucht. Wohl unzweifelhaft ist es, dass nur nach dem Ventrikel nicht eröffnete Defecte so zur Heilung gelangen können. Im anderen Falle hindert der Druck des Ventrikelinhaltes die Schliessung. In solchen Fällen sehen wir selbst bei erhaltener Arachnoidealdecke und des stärksten Narbenzuges, der dazu führt, dass die Windungen bis fast ins Niveau des Ependyms herabrücken (s. Fall 33), doch keine Schliessung der Ependymlücke. (In den Wandungen konnte sie in solchen Fällen schon gar nicht stattfinden, da diese von Rinde, sogar mit Piaüberzug gebildet werden.) Hat aber gar der Defect zu einer Eröffnung des Arachnoidealsackes geführt, so werden in allen Fällen die Defecte in ihrer Form so geändert, dass die Durchmesser am Eingang der Ausmündung gegen den Arachnoidealraum und der Ventrikelöffnung gleichweit, wenn nicht, wie bei den sehr grossen, noch umfänglicher werden. In dem ehemaligen, und nach allen Beobachtungen früherer Stadien, einst weitesten Theil der

Lichtung innerhalb der Hemisphärenwand wird der Durchmesser durch Abrundung der Ränder dabei geringer, als an Hirn- und Ventrikelfläche. Es dürfte somit eine Eröffnung der Defecte nach den Ventrikeln die Möglichkeit einer Schliessung des Defects und seiner Ependymlücke hindern, eine Eröffnung nach dem Arachnoidealraum aber sogar eine Erweiterung des ganzen Defects, nicht nur seiner Verbindungsöffnung mit dem Ventrikel, und eine völlige Umstaltung von einer Grube zu einem Loch in der Hemisphärenwand veranlassen.

Noch ein Verhältniss bei den letztbesprochenen, vernarbten Defecten, wenigstens für Fall 31 und 5, ist zu erörtern, nämlich: das Fehlen der Huschke'schen Centralwindungen. Der Defect ist zweifellos vorhanden, wie ein Blick auf Figur 4 und 5, Taf. II zeigt. Aber nicht, wie Heschl wohl vom Anfang an, wo er alle porencephalischen Defecte in dieses Gebiet zu verlegen scheint, meint, bedingt durch das Zugrundegehen der Centralwindungen im Defect, sondern als Folge behinderter Ausbildung. Denn die Defecte sind zu gering, als dass zwei Windungen in ihnen untergegangen sein könnten, zu kurz, als dass dieses in der ganzen Länge hätte stattfinden können. Es scheint nur, wofür die weithingehende abnorme, dem medialen Rande parallele Faltung der Hirnoberfläche an Stirn- und Scheitellappen im Falle 31 spricht, durch den Defect die normale Ausbildung der secundären post- und prärolandischen Furche, und damit der Centralwindungen gehemmt worden zu sein. Gleichzeitig wurde in diesem Fall auch die Entwicklung des Klappdeckels gehemmt und hat dafür eine compensatorisch stärkere des die Sylvische Grube deckenden Antheils des Schläfelappens stattgefunden. Namentlich die Störung in der Furchenbildung weist wohl auf ein sehr frühzeitiges Auftreten des Defectes hin, mindestens zur Zeit der ersten Ausbildung der Rolandischen Furche bald nach Ende des fünften Monates.

Es ergibt somit die Untersuchung, dass die den porencephalischen Defecten zu Grunde liegenden Processe Erweichungsprocesse sind, wie wir sie auch ohne solche Folge auf die verschiedensten Ursachen hin im Hirn ausgebildet sehen, dass ferner die Defecte bald im Fötalleben, bald erst nach der Geburt entstehen; und dass namentlich jene ersteren angebornen Formen es sind, in welchen Erweichungsprocesse am häufigsten zur Porencephalie führen.

Dieses häufige Vorkommen im fötalen Organismus ist in dessen für solche Processe grösseren Widerstands- und Resorptionsfähigkeit

und ferner durch die Form der Erweichungsprocesse bedingt, die sich als anämische Nekrosen erweisen. Dieselben treten in Folge von Anämie in den Ernährungsbezirken der Meningealarterien im Hirnmantel und zwar am häufigsten im Bereich des Gebietes der Arteria cerebri media auf, und, wenn vorher ein Hydrocephalus bestand, auch im Bereich des ganzen Hemisphärenmantels.

Durch diese Erweichung unter Resorption der verflüssigten Hirnmasse innerhalb des Herdes und unter nachträglichem Schwund seines auf entzündlicher Grundlage gewucherten bindegewebigen Maschenwerkes, kommt es zunächst an Stelle des Herdes unter Erweiterung der Hohlräume des Maschenwerkes zu kleinen Cystenräumen und Confluenz dieser zu einem einzigen Hohlraum zur Bildung der Defecte, die sich zunächst, nach aussen von der Arachnoidea, nach innen vom Ventrikelependym abgeschlossen, unter dem Bild einer Cyste darstellen. Häufig erfolgt dann oder vielleicht auch schon früher ein Durchbruch nach dem Ventrikel und die Herstellung einer Communication mit diesem. In manchen Fällen, besonders bei umfänglichen Defecten, kömmt es aber auch zum Schwund der über den Defect erhaltenen Arachnoidea in Folge von Druck des Ventrikel- und Defectinhaltes, der unter entzündlicher Reizung der Ependyms ein gesteigerter sein dürfte und zur offenen Communication der Defecte auch mit dem Arachnoidealraum.

In manchen Fällen schliessen sich die Defecte, bevor sie zum Durchbruch nach den Ventrikeln geführt, unter Bildung von Narben.

In den meisten Fällen findet sich nur ein Defect, manchmal aber auch zwei, meist symmetrisch an beiden Hemisphären gelegene, ja selbst mehrere, die entweder die gleiche Ausbildung zeigen (Fall 31) oder verschiedene Formen aufweisen (Fall 5). Die mehrfachen Defecte sind selten umfänglicher, wie im Fall 9, meist so, dass neben einem grossen, kleinere vernarbte, wie im Fall 32 und 35, sich finden.

Betrachten wir nun die weiteren Einwirkungen der porencephalischen Defecte, so kommen hier zunächst jene in Betracht, die sie am Hirn setzen. Sie sind so häufig, dass Heschl die dadurch hervorgebrachten Formabweichungen als constant mit den Defecten verknüpft ansah. Dies ist aber nicht richtig. Weitere auf die Umgebung der Defecte ausgebreitete Abweichung in der Form, noch mehr jene, über die ganze betroffene Hemisphäre oder gar das ganze Gehirn

ausgebreitete, kommen nur bei den angebornen Defecten vor. Wir haben ja darin eben ein anatomisches Criterium für diese beiden nur durch die Zeit des Auftretens unterschiedenen Formen kennen gelernt. Wir haben gesehen, dass bei den im Extrauterinleben aufgetretenen Defecten die Anordnung der Windungen durch den Defect nur unterbrochen, und soweit abgeändert ist, als etwa die durch den Narbenprocess bedingte Schrumpfung eine Verziehung der Windungen aber nur an ihrem unmittelbar an den Defect grenzenden Antheil veranlasste.

Auf weitere Strecken findet in der Anordnung und Ausbildung der Gyri keine Abänderung statt. Wo neben einem erworbenen Defect solche sich fände, müsste sie als unabhängig von ihm und früher, als er gegeben, angesehen werden, könnte auch niemals ihrer Form mit jenen Abweichungen zusammentreffen, die wir als von den angebornen Defecten veranlasst und als ihr Criterium besprochen.

Es ist zunächst die in allen Fällen in mehr oder minder hohem Grade entwickelte Radiärstellung der Windungen um den Defect, die selbst in den hochgradigsten Fällen zwar weniger deutlich, aber immer vorhanden ist. Sie kann nur durch den Zug der an den Grenzen der Lücken sich entwickelnden Narbe bedingt sein. Denn um so hochgradiger erscheint diese Radiärstellung, je beträchtlicher die Schrumpfung des Narbengewebes, wie eben in den Fällen vollkommen vernarbter Defecte *(Taf. IV, Fig. 9)* und dann wieder um so geringer, je grösser der Defect, weil die Windungen einerseits wegen der Grösse des Defects nicht so zusammentreten können, anderseits wegen des vom Ventrikel her lastenden Drucks keine so starke Schrumpfung des Narbengewebes auftreten kann. So sehen wir bei den grössten nach dem Schädelraum offenen Defecten mit umfänglicher Eröffnung der Ventrikel diese Radiärstellungen der Windungen an den Rändern nur stellenweise und schwach ausgebildet, worauf allerdings noch andere Momente, auf die wir später kommen, von Einfluss sind.

Die Einwirkung ist aber nicht allein auf die Anordnung der Windungen in der nächsten Umgebung der Defecte beschränkt, sie tritt auch, auf weitere Entfernung allerdings nicht in allen Fällen, in gleichem Grade und durch ihre Art nicht immer sehr in die Augen springend auf. Denn manchmal sehen wir an Abschnitten der vom Defect betroffenen Hemisphären oder in der ganzen Ausdehnung der-

selben nur eine unregelmässige Anordnung und Ausbildung der Windungen in Bezug auf ihre Grösse, ohne dass der normale Plan ihrer Ordnung völlig gestört ist, in anderen Fällen sind die Abweichungen sehr augenfällige. So im Fall 31 *(Taf. II, Fig. 3 u. 4)* durch die parallele Anordnung an Stirn- und Scheitellappen in sagittaler Richtung, den völlig regellosen Verlauf im Fall 35 *(Taf. IV, Fig. 12)*. Noch hochgradiger sind diese Störungen im Bau der Oberfläche, wo die Defecte nach aussen in den Arachnoidealraum eröffnet und sehr umfängliche sind. Hier kommt es an den erhaltenen Resten zu keiner eigentlichen Gyrusbildung, was ein weiterer Beweis für das frühzeitige Auftreten und die Eröffnung dieser Defecte ist *(s. Taf. II, Fig. 6)*.

Die Abänderung beschränkt sich aber nicht bloss auf die äussere Form. Wir sehen, dass die vom Defect betroffenen Hemisphären auch an Grösse abweichen, kleiner sind als normal, was um so auffallender ist, als wie wir weiterhin sehen werden, constant ein Hydrocephalus intern. daneben vorhanden, der sogar auf der vom Defect betroffenen Seite grösser ist als an der normalen. Man könnte diese Verkleinerung als durch den Defect allein erzeugt ansehen, indem er sich auch bei umfänglichen erworbenen Defecten an der betroffenen Hemisphäre findet — wie im Fall 24 und 37 — und besonders in den angebornen, wo es zur Schliessung der Narben gekommen. Wenn man aber bedenkt, dass in den meisten Fällen eine solche Schliessung nicht zu Stande kommt, ja der Defect mit den Ventrikeln communicirt und diese noch überdies und nicht etwa bloss im Bereich des Defects, sondern im ganzen collateralen Seitenventrikel, erweitert sind, trotzdem die Hemisphäre, ja der Schädel, auf dieser Seite kürzer und meist schmäler ist, so kann man sich der Annahme nicht erwehren, dass die Hemisphären in der Grössenentwicklung zurückbleiben. Bei den in offener Communication mit dem Arachnoidealraum stehenden Defecten wirkt freilich noch ein anderes Moment: die Compression von aussen durch das im Schädelraum angesammelte Serum. Entschieden aber ist an ihnen, wenn sie sehr umfänglich, das Zurückbleiben im Wachsthum am auffallendsten.

Diesen Einfluss, den der Defect auf die Hemisphäre nimmt, in der er sitzt, übt er nicht bloss aus, wenn er angeboren, sondern auch, wenn er überhaupt zu einer Zeit erworben wurde, wo das Gehirn noch in früher Entwicklung begriffen — so können wir die Verkleinerung der afficirten Hemisphäre im Fall 24 und noch mehr

im Fall 21 nicht bloss auf Rechnung der Zerstörung und Schrumpfung setzen, wie im Fall 37. Schon die Form spricht für unsere Auffassung, denn, wo die Defecte nicht wie im Cruveilhier'schen Fall die Vorderlappen betreffen, kann keine Verkürzung, sondern es muss eine Abflachung entstehen, wie im Fall 37 — noch weniger aber kann eine solche Verkürzung am Schädel hervortreten.

Die vom Defect nicht betroffene Hemisphäre kann sich ganz normal verhalten. Veränderungen an ihr sind entweder zufällige und vom Defect unabhängige, wie vielleicht die Einschaltung einer Zwickelwindung im Fall 34 an der linken Hemisphäre neben dem Sitz des Defects an der rechten *(s. Taf. IV, Fig. 9)*, oder sie stehen in einem wesentlichen Zusammenhang. Dahin gehören die Veränderungen an der rechten Hemisphäre im Fall 32, an der linken im Fall 35. Beide betreffen Defecte, die nach dem Arachnoidealraum eröffnet waren. Wahrscheinlich haben auch im Fall 9, 4, 11 solche bestanden, doch sind dieselben nicht näher verzeichnet.

Im Fall 32 sehen wir, dass die Windungen abgeplattet, sehr unregelmässig angeordnet, breit, seicht gefurcht sind, aber nicht gleichmässig über der ganzen Hemisphäre, sondern nur im mittleren und hinteren Theil der convexen Fläche, während an der Stirn schon mehr normale Formen und so auch an der medialen, namentlich aber an der basalen Fläche hervortreten, die man für fast ganz normal gestaltet ansprechen könnte. Auf den ersten Eindruck scheint dies vom Druck des im rechten Fall des Schädelraums angesammelten Serums zu stammen, doch ist die Hemisphäre überhaupt grösser als normal, und was bezeichnender ist, überragt sie gerade in der hinteren Hälfte die Medianebene nach rechts. Dazu kommt noch die eigenthümliche Schädelform. Der Schädel an der Wölbung links breiter und länger, an der Basis schmäler mit bis zum Durchscheinen verdünnten Stellen am Grunde der Impressiones digitatae in der vorderen und mittleren Schädelgrube.

Diese Form kann daher nicht durch Compression erzeugt sein, es müsste doch die Abplattung, wenn auch nicht im gleichen Grad an der Basis, doch am ganzen convexen Theil, und namentlich an der medialen Fläche ausgesprochen sein. Diese dürfte zum mindesten nicht über die Mittellinie nach rechts gewölbt sein. Ich möchte daher in diesem Falle glauben, dass eine compensatorische Hypertrophie der linken Hemisphäre, besonders aber in ihren mittleren und hin-

teren Antheilen vorliegt, die um so interessanter ist, als gerade jene Partien hypertrophirt waren, die rechts zerstört gewesen.

Ich bin mir wohl bewusst, dass diese Annahme eine meines Wissens bisher nicht aufgestellte und doch so weittragende ist. Aber mit welch' anderen Erklärungen ich für die aufgeführten Veränderungen herankommen mag, sie lassen eine völlige Deckung mit den Erscheinungen nicht zu — nur die einer compensatorischen Hypertrophie erweist sich als zulänglich.

Ja, ich glaube, dass in der angeführten Beobachtungsreihe dieser Fall (37) nicht einmal der einzige ist, der für meine Annahme spricht. Auch im Fall 31 haben die Schläfelappen, welche die Insel von hinten her so decken, dass sie den Mangel des Klappdeckels nach dieser Richtung hin ersetzen, eine so auffallend mächtige Entwicklung, dass ich sie auch für hypertrophirt halten möchte. (Auf der Zeichnung *Taf. II, Fig. 4 u. 5* kann dieses Verhältniss nicht so deutlich hervortreten, da die Hemisphären, um den ganzen Verlauf der Centralspalte und ihre mediale Abgrenzung zeichnen zu können, mehr von oben als von der Seite angesehen wurden.) Und vielleicht ist sogar die im Fall 34 oben *(Taf. IV, Fig. 9)* erwähnte in der Rolandischen Furche gelegene Zwickelwindung im gleichen Sinne zu deuten.*)

Anders liegen die Verhältnisse im Falle 35. Hier haben wir es nur mit Compressionswirkung an der Oberfläche der Hemisphären zu thun. Nur so weit als diese reicht, also an dem vom Schädel abgedrängten Antheil, finden wir die Gyri abgeplattet, schmal, unregelmässig, sehr seicht und reich gefurcht. Wohl ist in diesem Fall die Abplattung eine viel höhere als in allen anderen Fällen von nach dem Schädelraum offenen Defecten und nicht, wie an diesen bloss auf die vom Defect betroffene Hemisphäre beschränkt, sondern an beiden entwickelt. Letzteres erklärt sich daraus, dass hier durch die mangelhafte Entwicklung der Sichel im vorderen Theil von vorneherein eine Communication der zu beiden Seiten der Hemisphären gelegenen Arachnoidealräume bestand und nicht, wie sonst, durch Anpressen an die Sichel ein Abschluss des einen gegen den anderen erzeugt werden konnte, sondern über den oberen Hemisphärenrand unter der in der Beschreibung näher geschilderten Lückenbildung die

*) Auch im Fall 31 *(Taf. II, Fig. 4 u. 5)* zeigen die die Centralfurche am medialen Rande abgrenzenden Windungen eine Einbiegung, die dem Ansatz zur Entwicklung einer Zwickelwindung sehr ähnlich ist.

Flüssigkeit von links nach rechts trat. Allerdings erscheint auch der Grad der Compression besonders gross, was sich aus dem Umstande erklärt, dass es in dem Falle zu einer entzündlichen Reizung der Dura-Innenfläche, wie aus der sie und die freie Hirnoberfläche überkleidenden Pseudomembran hervorgeht, gekommen war, die wohl auch ihren Theil an der in dem abgesackten Arachnoidealraume vorhandenen serösen Flüssigkeit gehabt haben dürfte.

In beiden Fällen sehen wir aber noch eine Eigenthümlichkeit: die Gyri sind ausserordentlich reich quer gefurcht, Furchen, die im Falle 32 kaum 0·5 mm. von einander entfernt und 1 mm. tief sind, theils nur eine Strecke vom Rande, theils quer über die ganze Windung verlaufen. Im Fall 35 sind sie noch feiner. Meiner Meinung nach hängt dies auch mit der Raumbeschränkung für die Oberflächen-Entwicklung zusammen. *(Taf. IV, Fig. 12)* Es würde hier der Druck von aussen, sei es von einer Seite her wie im Fall 32, oder von beiden Seiten wie im Fall 35, gerade so Mikrogyrie erzeugen, als ein Druck von innen aus bei der hydropischen Erweiterung der Ventrikel, wenn sie während der Entwicklung der Oberfläche des Hirns auftritt. Die Analogie dieser beiden Formen von Mikrogyrie ist eine noch grössere, da sie, wie bei der Porencephalie, beschränkt auf die comprimirten Flächen, so auch bei Hydrocephalus, eine partielle sein kann. Sie findet sich nämlich bei angebornem Hydrocephalus, wenn wegen Nahtverknöcherung eine ungleichmässige Erweiterung des Schädels und damit der Ventrikel sich ausgebildet, nur an einzelnen und nicht zu hochgradig comprimirten Partien.*)

Anders verhält sich der Fall 33, in welchem neben einem nach Aussen geschlossenen Defect eine ganz enorme Zartheit der Windungen und so vielfache quere Kerbung und Furchung besteht, dass die Gyri an manchen Stellen wie aus dicht aneinandergereihten Ringen zusammengesetzt erscheinen. Hier ist gleichzeitig eine mangelhafte Entwicklung der gesammten Grosshirn-Hemisphären, besonders im Scheitel, Hinterhaupt und Schläfelappen vorhanden. Der Stirntheil ist weniger, die Insel am wenigsten zurückgeblieben. Es steht dabei dieses Verhältniss im Einklang mit der geringen Entwicklung der

*) Es dürfen natürlich in solchen Fällen von Mikrogyrie in Folge von Compression durch den Druck von Aussen nicht seichte Furchen, die namentlich an Spirituspräparaten deutlich hervortreten und vom Druck der Gefässe veranlasst sind, mit den ganz unabhängig von den Gefässen sich ausbildenden eigentlichen Furchen verwechselt werden.

Markmasse des Grosshirns, während die Ganglien zwar nicht dem Alter angemessen, aber doch bedeutend vollkommener an Grösse entwickelt sind, als die übrigen Abschnitte des Grosshirns.

Diese Entwicklungshemmung auf den porencephalischen Defect zurückzuführen, geht wohl nicht an, da beide Hemisphären in ganz gleicher Weise in dieser Art, aber nur die linke durch die Porencephalie verändert ist. Man könnte ja nur daran denken, dass etwa das sehr frühzeitige Auftreten des Defects diese Hemmung bewirkt. Aber abgesehen davon, dass uns hiefür Analoga fehlen, so ist das Hirn zwar an Grösse zurückgeblieben, in seiner Form jedoch, wenn auch nicht vollkommen, doch zu einer typisch höheren Ausbildung gelangt und hat gerade durch den Defect weniger gelitten, wie eine Vergleichung der beiden Hemisphären zeigt, (*Taf. III, Fig. 7 u. 8)* als andere normaler gestaltete Hirne. Ja, aus diesem Grunde kann man gar nicht annehmen, dass der Defect sehr frühzeitig entstanden, und natürlich noch weniger, dass er die Hemmungsbildung veranlasst hat.

Das Gehirn weicht aber nicht nur durch die Mikrogyrie, sondern auch sonst in seiner Bildung von allen bekannten mikrocephalen Hirnen ab, insoferne nicht, wie an diesen, die Stirnlappen das am meisten in der Entwicklung zurückgebliebene, sondern gerade der entwickelste Theil des Grosshirns sind. Damit steht auch in Uebereinstimmung die Abweichung der Schädelbildung, die mit den gewöhnlichen Mikrocephalen wohl in der Kleinheit des Hirnschädels, seiner im vorderen Theil sehr kurzen Basis übereinstimmt, aber in der Stirne bei weitem nicht so fliehend ist, sondern, wenn auch die Stirne schmal und vorne etwas zurücktritt, doch eine ausgebildete Wölbung besitzt.

Es kann also in diesem Fall die ausser dem Defect vorfindliche Veränderung in keinen Bezug zu diesem gebracht werden und kommt somit auch hier nicht weiter zur Erwägung.

Die constanteste Veränderung, die wir neben Porencephalie am Hirn finden, ist eine **Erweiterung der Seitenventrikel.** Sie ist sogar in jenen Fällen vorhanden, wenn auch in geringerem Masse, wo der Defect das Ependym nicht durchbrochen, ja sogar, wo er zur Heilung durch Schliessung gekommen (z. B. Fall 31). Abgesehen von den lokal stärkeren Erweiterungen, die entsprechend den vernarbten Defecten entstehen, kann sie sogar in solchen Fällen eine sehr bedeutende werden.

Dass diese Hydrocephalien von Reizungen des Ependyms abhängen, ist kaum zu bezweifeln, da dasselbe immer verdickt gefunden wird. Wo es aber zur Setzung eines grösseren Defects oder einer Eröffnung dieses nach den Ventrikeln gekommen, da finden wir immer den collateralen Seitenventrikel erweitert und zwar oft im hohen Grade. Dass dies nicht mit der Schrumpfung von Seite der Defecte allein zusammenhängt, ist klar, da der Grad des Defects die Einwirkung dieses Momentes weit überschreitet. Wahrscheinlich ist die Reizung, namentlich bei Eröffnung des Erweichungsheerdes, eine grössere. Beide Einflüsse können sich in der Form geltend machen, indem neben einer stärkeren Erweiterung des gesammten collateralen Ventrikels noch in und um den eröffneten Antheil ein höherer Grad derselben zu beobachten ist.

Oefter auch mangelt bei dieser beträchtlichen Erweiterung der Ventrikel das Septum pellucidum, wie im Fall 31, 32, 35, oder ist von Lücken durchbrochen, wie im Fall 1 und 10. Defecte, die immer nur secundär, durch Druck erzeugte sind.

Es steht diese Hydrocephalie geringen Grades, die auch nie durch eine Formabänderung am Schädel hervortritt, als Folge der Porencephalie in einem andern Verhältniss zu ihr, als bei der dritten Form der Porencephalie, wo die Hydrocephalie früher ausgebildet war und der Defect unter den erörterten Umständen hinzutritt. Allerdings dürfte auch hier unter der Reizung der Ependyms mit dem Auftreten der Porencephalie eine weitere Steigerung der Hydrocephalie stattfinden, die eben auch keine gleichmässige zu sein braucht, wofür Fall 8 spräche, in dem der Schädel auf Seite der vollständig fehlenden linken Hemisphäre stärker erweitert war.

Diese Erweiterung bildet sich auch bei den erworbenen Formen und in gleicher Weise mit Ueberwiegen auf der Seite des Defectes aus (z. B. Fall 37.)

Eine weitere wichtige Abweichung zeigen auch die **Stammganglien** der Grosshirn-Hemisphären in manchen Fällen, und zwar nur auf der Seite des Defectes. Sie erscheinen „kleiner“ im Fall 1, „atrophisch“ im Fall 10 und 11, auf die Hälfte reducirt und knorpelhart im Fall 16, weniger entwickelt im Fall 20, im Fall 35 war die hintere Hälfte des Linsenkerns und der Thalamus schmäler, niederer. Nach allem Ermessen dürfte in den genanten Fällen eine geringere

Entwicklung dieser Kleinheit zu Grunde liegen und so mit den Defecten zusammenhängen, die sich theils in der Inselgegend (Fall 1, 11, 35) theils an dem mittleren Theil der Convexität der Hemisphären fanden (Fall 10, 16, 20), an Rindengebieten also, die nach unserer heutigen Anschauung als motorische mit diesen Ganglien in Verbindung stehen. Die Zerstörung während der Ausbildung dieser Gebiete dürfte demgemäss nicht ohne Einfluss auf deren Entwicklung geblieben sein. Es wäre daher die Bezeichnung Brechet's, die er in seinem Fall gebraucht, „weniger entwickelt" die angemessenste.*)

Aber dass bei angeborner Porencephalie, wie sie bis jetzt beobachtet worden, die Defecte entsprechend meiner Ansicht über ihre Entstehung, nicht die Basalganglien selbst betreffen, geht aus den angeführten Fällen hervor. Anders verhält es sich bei den erworbenen oder besser gesagt, (denn ein solcher Fall könnte auch angeboren beobachtet werden) jenen Fällen, wo eben nicht Circulationsstörungen im Bereich der Meningealarterien, sondern der Basalarterien und zwar in jenen Abschnitten, von denen sie noch Gefässe zu den Ganglien schicken, sich entwickeln. Da müssen die Ganglien oder jene Theile derselben, die ihre Gefässe aus dem Bereich des für die Circulation verschlossenen oder nicht genügend mit Blut versorgten Arterienstammes beziehen, ebenso, wie die Rindenantheile in die Erweichung und den schliesslichen Schwund (der Porencephalie) hineinbezogen werden. Und so sehen wir auch in den beiden erworbenen Fällen der Porencephalie, deren Bereich in der Gegend der Stammganglien liegt, (Fall 24 und 37) diese geschwunden, d. h. in den Defect mit einbezogen. In welcher Weise und wie ausgebreitet dabei der Defect auch die Ganglien betrifft, zeigen am besten die Querschnitte des Hirns von Fall 37, die im Bereich des Defects angelegt wurden *(Taf. VII, Fig. 14—17)*.

Indem in solchen Fällen mit den Ganglien auch die innere Kapsel, und zwar gerade in ihren beiden vorderen Dritteln zerstört werden kann und in den beiden angezogenen Fällen 24 und 37 auch

*) Dass in den Beschreibungen dabei nur immer Corpus striatum und Thalamus opticus genannt wird, ist wohl dem zuzuschreiben, dass eine Abschätzung der Grösse dieser Ganglien von der Oberfläche aus möglich, und wenn man sich auch für das Verhalten des Linsenkerns interessirt, man sich doch nicht leicht entschliesst, desshalb ein Präparat zu opfern, d. h. für die Sammlung unbrauchbar zu machen.

zerstört worden ist, müssen wir allen Erfahrungen gemäss bei nur einiger Dauer des Processes — und die dürfte doch immer bei Entwicklung eines porencephalischen Defectes aus einem Erweichungsheerd eine längere sein, besonders im Extrauterinleben — eine secundäre absteigende Degeneration erwarten. Roger hat in seinem Fall (24) darauf nicht geachtet, macht aber wohl die Angabe, dass die rechte Hälfte der Brücke (auch der Defect war auf der rechten Seite) flacher war, was wohl ganz ungezwungen auf die Degeneration der Pyramidenbahn im Hirnschenkelfuss zurückgeführt werden kann, die im Pedunculus cerebri und in den Pyramiden selbst der Beobachtung entgangen sein dürfte. In meinem Fall (37) war diese Degeneration (wie ein Blick auf *Taf. VIII, Fig. 18* zeigt) in vollendetster Weise entwickelt. Der Hirnschenkelfuss der erkrankten linken Seite um ein Drittel verschmälert, mit einer deutlich spitzkeilförmigen grauen Furche an der Grenze des inneren Drittels versehen, die linke Pyramide und der rechte Seitenstrang des Rückenmarks unter der Pyramidenkreuzung, besonders im Halsmark deutlich abgeplattet. Auch mikroskopisch fand sich die absteigende Degeneration in ihrer typischen Form nur im Halsmark dahin abgeändert, dass die Degeneration wohl in ihrer gewöhnlicher Form, als ein dreieckiger, mit seiner Basis nach aussen gewendeter Keil, auf dem Querschnitt sich präsentirt, aber unmittelbar bis an das Hinterhorn und ganz nahe an die Oberfläche reichte. — Sollte etwa der Umstand, dass nicht die innere Kapsel allein mit den Ganglien, sondern gleichzeitig auch ein grosser Theil der Rinde und des Marks zerstört war, den Unterschied in dieser Ausbreitung der secundären Degeneration im Halsmark gegeben haben, gegenüber den häufigeren Fällen, wie sie den typischen Formen zu Grunde liegen, in denen nur eine Zerstörung der inneren Kapsel und etwa noch der Ganglien die Ursache der absteigenden Degeneration bildet? Nur eine weitere Beobachtung kann dies entscheiden.

Da die meisten angebornen porencephalischen Defecte eben gar nicht in der Region der Ganglien, sondern an höher gelegenen Theilen der Convexität der Hemisphären sich finden und selbst, wenn in ihrem Bereich, an der Inselgegend, doch nicht sie mit umfassen, sondern auf Rinde und Mark beschränkt bleiben, sollte man von vorneherein gar nicht das Auftreten einer absteigenden Degeneration erwarten. Wie aber das Thier-Experiment und die Erfahrung am Menschen gezeigt haben, kann eine solche Degeneration nicht nur wie

gewöhnlich nach Zerstörungen von der inneren Kapsel in ihren vorderen zwei Dritteln und besonders nahe dem Fuss, sondern auch nach gewissen Rindenläsionen auftreten. Die Bedingungen, unter welchen dies erfolgt, sind nach Charcot, der unsere Kenntnisse über das Vorkommen der absteigenden Degenerationsprocesse am wesentlichsten gefördert: I. dass die Läsion nicht allein die Rinde, sondern auch die angrenzende Markmasse mit betrifft, II. dass die Läsion nicht zu beschränkt sei, und vor Allem III. dass dieselbe in das motorische Rindengebiet falle.

Alle diese Bedingungen treffen bei den meisten angebornen Defecten zu. Ihren Sitz haben sie ja meist im Bereich des Gefässbezirks der Arteria cerebri media, der zugleich dem motorischen Rindenbezirk der Hemisphären entspricht, sie betreffen Rinde und Marksubstanz meist in der ganzen Dicke des Hemisphärenmantels und sind doch oft sehr ausgebreitet. Zudem kommt noch, dass die Erscheinungen im Leben, permanente Lähmungen mit Contractur, mit denen vollkommen übereinstimmen, die wir bei schweren Destructionsprocessen im Hirn, welche von absteigender Degeneration gefolgt sind, auftreten sehen. — Trotzdem finden wir in keiner der Beobachtungen auch nur eine Veränderung angeführt, die auf das Vorhandensein solcher Degenerationsprocesse bei angebornen Porencephalien schliessen lasse, ungeachtet in vielen Fällen der Process ja viele Jahre, Jahrzehnte getragen wurde.

Ich habe bisher die Ursache des Fehlens einschlägiger Angaben in einer Nichtbeachtung der Thatsachen (wie namentlich bei den älteren Fällen, wo man ja diese absteigende Degeneration nicht kannte) gesucht. Ein Befund aber im Falle 35, den ich machte, lässt mir noch eine andere Erklärung für diesen Mangel in der Beobachtung zu.

Ich hatte nämlich im Falle 35, der ein sechs Monate altes Kind betraf und ein ausgezeichnetes Beispiel angeborner Porencephalie ist, auch das Rückenmark zur Untersuchung herausgenommen, und fand es wohl etwas zarter und platter, aber sonst scheinbar nicht verändert. Erst die mikroskopischen Querschnitte zeigten mir, dass sehr wesentliche Veränderungen vorlagen, die Seitenstränge fast völlig unentwickelt waren, und auch in den übrigen Strängen keine deutlichen markhaltigen Nervenfasern in allen Theilen sich fanden, sondern nur eine feine Punktmasse, die sich erst auf Längsschnitten, als die

Durchschnitte feinster Fasern markloser Nerven erwiesen. Da in dieser Zeit immerhin auch die Fasern der Seitenstränge ihre Markscheide besitzen sollten, so ist man wohl berechtigt anzunehmen, dass hier eine Entwicklungshemmung vorliegt. Wie weit und ob überhaupt diese mit dem porencephalischen Process in Verbindung steht, ist hier schwer zu bestimmen, da eben keine einfache, sondern eine doppelseitige Porencephalie vorlag und noch überdies das Hirn in einer ganz besonderen Weise durch die Compression beeinträchtiget war.

Aber soviel kann denn doch der Fall lehren, dass in solchen Fällen, wo die Porencephalie angeboren ist, die Entwicklung des Rückenmarks wenigstens in einzelnen Bahnen gehemmt werden kann. Einer weiteren genaueren Beobachtung solcher Fälle bleibt es vorbehalten zu entscheiden, wie sich diese Hemmungsbildungen dann im weiteren Extrauterinleben gestalten und ob noch überdies ein der absteigenden Degeneration gleicher Zustand sich hinzugesellt.

Zugleich wirft diese Beobachtung ein Licht auf die Art der Störung der Entwicklung des Hirns durch diese Processe. Auch hier kann die erst nach der Geburt eintretende Entwicklung der Fasern gerade in den am spätesten zur Ausbildung kommenden motorischen Bahnen in gleicher Weise eine Hemmung erfahren, und zwar nicht bloss von den im Fötalleben sich ausbildenden Defecten, sondern auch von den früh erworbenen, und um so leichter, je früher sie erworben werden.

In zwei Fällen Cruveilhier's fand sich auch das **Kleinhirn** abnorm. Im Fall 11 war die linke der defecten Grosshirnhemisphäre entsprechende Kleinhirnhemisphäre um die Hälfte kleiner und mit ganz abnorm angeordneten Windungen versehen (mehr lässt sich nach der ganz schematischen Zeichnung in Cruveilhier's Atlas nicht bestimmen), im zweiten Fall (21) war das ganze Kleinhirn kleiner als normal — namentlich in seiner rechten Hemisphäre (also auch wieder auf der dem Defect entsprechenden Seite), und zwar in der äusseren Hälfte atrophisch knorpelhart.

Bei dieser mangelhaften Beschreibung der Veränderungen des Kleinhirns kann dieselbe mit den am Hirn vorfindlichen porencephalischen Processen umsoweniger in Zusammenhang gebracht werden, als anscheinend nicht einmal die gleiche Veränderung in beiden Fällen vorlag und überhaupt nur in diesen beiden Fällen, somit ein zufälliges Zusammentreffen nicht ausgeschlossen ist.

Mit diesen Veränderungen am Hirn, und zwar sowohl den porencephalischen Processen an und für sich als auch ihren Folgezuständen am Hirn überhaupt, — namentlich den durch sie bedingten Volumsveränderungen desselben — treten auch **am Schädel** Veränderungen auf. Dieselben sind ausserordentlich mannigfach, doch nicht immer vorhanden. Der Umstand, dass die Veränderungen des Schädels in der angeführten Beobachtungsreihe anderer Autoren keine Erwähnung findet, ist nicht bloss auf einen Mangel der Untersuchung oder der Angaben zurückzuführen, da in anderen genau beschriebenen Fällen, wie denen Cruveilhier's 9, 10, 11, direct die Angabe gemacht ist, dass keine Schädelanomalie vorhanden war.

Von vorneherein ist es klar, dass sich eine grössere Abweichung am Schädel nur entsprechend einer grösseren Veränderung im Schädelinhalt ausbilden wird, also bei kleinen Defecten geringer sein wird, und fernerhin, dass sich, abgesehen davon, diese Veränderungen um so stärker ausprägen werden, je mehr sie einen noch im Wachsthum begriffenen Schädel treffen. Es kommt aber hiebei noch in Betracht, dass die Veränderungen am Schädel sich denen am Hirn vor sich gehenden nicht so rasch und in nicht ganz entsprechendem Grade anschliessen können, es also nach ersterem überdies nicht bloss auf den Grad der Hirnveränderung, sondern auch auf die Zeit ankommt, die seit deren Ausbildung verflossen.

Es sind dies Gesichtspunkte für die Beurtheilung des Verhaltens der Schädel, die ja nicht allein für die angebornen oder frühzeitig erworbenen porencephalischen Defecte, sondern auch für die nach Abschluss des Schädelwachsthums entstandenen wie für andere Hirnprocesse, welche Volumsveränderungen des Schädelinhaltes veranlassen, gelten.

Wir finden also in manchen Fällen den Schädel normal, d. h. ohne Abweichungen in Form und Grösse, die auf diese Defecte bezogen werden könnten. Nach obigen wird dies wohl am ehesten erfolgen, wenn der Schädel in seiner Bildung abgeschlossen ist, ehe solche Defectbildungen eintreten, und diese nicht, wie die durch sie gesetzten Veränderungen, zu grosse sind. Denn sind die Defecte bedeutend, so wird selbst in einem solchen Fall noch eine Veränderung am ausgewachsenen Schädel eintreten, und sei es auch nur, wie im Fall 37, wo zwar nicht die äussere Form geändert wurde, der Schädel

sich aber doch der Veränderung am Hirn, der Abplattung der linken Hemisphäre über dem Defect, durch eine Verdickung des Schädeldachs angeschlossen hatte.

Sind die Defecte klein und auch ihre Folgen in Schrumpfung und mangelhafter Entwicklung des Hirns keine beträchtlichen, so kann selbst bei in ihrem Wachsthum nicht abgeschlossenen Schädeln jede Veränderung an diesem fehlen (wie im Fall 36 und 38).

Sehr auffallend aber sind jene Fälle, wo bei umfänglichen Defecten, ja selbst solchen, die frei mit dem Schädelraum communiciren, bei denen, wie wir gesehen, die betroffene Hemisphäre zum mindesten theils durch den Defect, theils durch Entwicklungshemmung sehr zurückgeblieben, doch eine Veränderung am Schädel mangelt. (Fall 9 und 11.) Hier kommt allerdings zunächst in Betracht, dass der von Hirn freie Raum eben von Anfang an mit Serum ausgefüllt ist, weiterhin aber noch der Umstand, wie viele Zeit eben seit der Ausbildung des Defects verstrichen. Denn nothwendigerweise muss nicht immer und von vorneherein eine Verkleinerung mit Ausbildung des Defects und namentlich seiner Eröffnung erfolgen. Denn wir werden weiterhin sogar den gegentheiligen Zustand unter solchen Umständen auftreten sehen. Wenn also die Menge der in der Defectlücke oder im Schädelraum angesammelten Flüssigkeit gross genug ist, um den freien Raum zu erfüllen und auf die Schädelwandungen einen dem wachsenden Hirn gleichen Druck auszuüben, so kann ja der Schädel auch in seiner dem Defect entsprechenden Seite normal bleiben. Immerhin ist das der seltenere Fall. Meist erfolgt in einer oder der anderen Richtung eine Abweichung. Besonders häufig tritt ein Zurückbleiben im Wachsthum des Schädels an der Seite auf, wo der Defect sich findet.

Es bleiben daher solche Fälle, wie sie Cruveilhier beschreibt (9., 10., 11. Fall), in denen der Schädel normal war, sehr merkwürdig. Um so mehr, da doch nach allen Veränderungen am Hirn und den Erscheinungen im Leben diese Fälle als angeboren angesehen werden müssen (freilich nicht in der Form entwickelt, wie sie sich der anatomischen Untersuchung boten) und doch ein Extrauterinleben im Fall 9 von fünfzehn, im Fall 10 von sieben, im Fall 11 von über fünf Jahren erreicht worden. Auffallend ist dabei noch, dass nicht allein die äussere Schädelform sich erhält, sondern auch die innere, in der Art, dass im Falle 9 die Juga cerebralia an beiden Orbitaldächern erhalten

waren, trotzdem die Vorderlappen des Hirns mangelten. Ein ähnliches Verhältniss zeigt auch der 32. Fall, wo der linke Stirnlappen hochgradig verkleinert (*Taf. II, Fig. 6*) war und doch die Juga cerebralia am Orbitaldach erhalten gewesen. Dies kann nur darauf zurückgeführt werden, dass eben der Schädel sich den Veränderungen am Hirn nicht vollkommen und gleichmässig anschliessen kann, und es lange braucht, bis selbst die Innenfläche nur glatt wird.

In den meisten Fällen erscheint aber der Schädel nicht normal. Entweder ist er vergrössert, hydrocephal geformt oder verkleinert mikrocephal, dabei symmetrisch entwickelt, oder er erscheint in einer oder der anderen Richtung abweichend, asymmetrisch. Letztere ist die häufigere Form. Und zwar findet sie sich so gestaltet, dass die dem Defect entsprechende Schädelhälfte in der Entwicklung zurückgeblieben, am häufigsten kürzer und schmäler ist, auch abgeplattet sein kann. In letzterer Beziehung ergeben sich manchmal aber gerade entgegengesetzte Verhältnisse, indem, am ausgesprochensten, im Fall 1 und 32, die dem Defect entsprechende Gegend ausgebaucht ist. Im Fall 1, wo über dem Defect angeblich die Arachnoidea eine Blase bildete und wo auch diese Veränderung am beträchtlichsten war, selbst mit einer bedeutenden Verdünnung des Knochens einherging, ist die Art des Zustandekommens am klarsten. Die Erweiterung ist bedingt durch den Druck, der an der porencephalischen Lücke auf dem Schädel lastet, und deshalb eine circumscripte, nur die dem porencephalischen Defect entsprechende Schädelregion betreffende. Es kann daher auch die im Falle 32 rechterseits sich findende Auswölbung in der Schlafgegend nur vor Eröffnung des Defects nach dem Schädelraum zu Stande gekommen sein. Wahrscheinlich hat ein gleiches Verhältniss auch im Falle 26 und Fall 21 bestanden. Meschede hat zwar in seinem Fall (21) auf die Form des Schädels, wie aus dem Mangel jeder Angabe darüber hervorgeht, keine Rücksicht genommen, dafür um so genauer eine Lücke im rechten Scheitelbein über dem Defect beschrieben. Da nach der Form weder eine Theilung des Scheitelbeins noch ein Sprung als Ursache der Spaltlücke angenommen werden kann, dieselbe aber über dem Defect lag, dessen Hirnhautdecke mit der die Lücke nach innen im Scheitelbein schliessenden Dura verwachsen war, so möchte ich wohl glauben, dass diese Lücke durch Usur entstanden ist, als deren Analogon wir die Verdünnung und Ausbuchtung des Schädels im 1. Fall ansehen müssen,

und die vielleicht desshalb zu Stande kam, weil eben die Hirnhäute über dem Defect mit der Dura verwachsen waren.

Diese Verkleinerung der dem porencephalischen Defect entsprechenden Schädelhälfte tritt nicht nur bei den grösseren Defecten, sondern auch bei kleineren, wie im Fall 34 *(Taf. IV, Fig. 9)* auf, wo um so deutlicher dadurch die für die Schädelverkleinerung besonders in Wirkung kommende geringere Entwicklung der betroffenen Hemisphäre hervortritt. Auch findet sie sich nicht bloss sehr ausgesprochen bei den angebornen, sondern auch bei den frühzeitig erworbenen Defecten, wie Fall 16 zeigt.

Der besonderen Form von Asymmetrie im Fall 32 durch Hypertrophie der linken Hemisphäre geschah oben Erwähnung.

In anderen Fällen ist der Schädel nicht asymmetrisch und verkleinert, sondern gleichmässig oder auch ungleichmässig vergrössert. Dies kommt zunächst in den meisten Fällen jener Arten von Porencephalie vor, wo dieselbe mit Hydrocephalie in der Weise verknüpft ist, wie wir es bei der Erörterung der hydrocephalischen Form der Porencephalie besprochen. Dabei können auch sehr bedeutende Vergrösserungen des Schädels auftreten, wie im Fall 13, die an die höchsten Ausbildungen der Hydrocephalie sich anschliessen, oder auch assymetrische Formen, wie im Falle 8.

Eine solche Vergrösserung kann sich aber auch bei den nach dem Schädelraume offenen Defecten und zwar nach Eröffnung derselben unter einer stärkeren Ansammlung von Flüssigkeit bilden, wie der Fall 35 zeigt, bei dem auch die Vergrösserung des bis dahin normalen Schädels — wahrscheinlich bedingt durch Eröffnung des Defects nach dem Schädelraum und der Exsudation nach diesem — drei Monate vor dem Tode beobachtet wurde. Eine ähnliche Beobachtung liegt auch im 17. Fall vor, wo aber über die Form des Schädels kein weiterer Aufschluss gegeben ist und nur aus der Beschreibung des Defectes eher anzunehmen wäre, dass die Vergrösserung eine nicht gleichmässige und daher den früher erörterten asymmetrischen Formen nahestehende war.

Aber auch Kleinheit des Schädels wurde beobachtet. Abgesehen von meinem Fall 33, wo nach dem darüber Gesagten sicher diese Veränderung unabhängig von der Porencephalie bestanden, fand sich eine Kleinheit des Schädels in zwei Fällen, in dem ersten Breschet's

(19), wo angegeben, dass der Schädel etwas kleiner und im 14. Fall (Cruveilhier), wo der Schädel des todtgebornen Kindes nur halb so gross als normal gewesen. Beide Fälle sind mit Defecten der gesammten Hemisphären bis auf Reste der Basaltheile verknüpft, die wahrscheinlich sehr frühzeitig entstanden (was schon früher für den Cruveilhier'schen Fall einer näheren Erörterung unterzogen wurde) so zu einem so bedeutenden Zurückbleiben im Wachsthume des Schädels geführt hat.

Weiterhin sehen wir, dass auch in einzelnen Fällen die **Extremitäten** Abänderungen zeigten und zwar im Fall 6 neben einem allem Anschein nach erworbenen — vielleicht frühzeitigen? — Defect im rechten Schläfelappen eine Verkürzung des rechten Arms mit Abmagerung und Klumphandbildung ohne Lähmung — im Fall 16, wo bei einem grossen, zum mindesten frühzeitig erworbenen Defect in der linken Hemisphäre die „Ernährung" der rechtsseitigen Extremitäten zurückblieb (ob auch Längenwachsthum?) — im Fall 20, wo neben einem grossen Defect in der linken Hemisphäre die rechtseitige Körperhälfte weniger entwickelt war — im Fall 24 bei einem im 15. Lebensjahre erworbenen rechtsseitigen Defect die linke obere Extremität verkürzt und schwächer, die untere nur schwächer gefunden wurde und endlich im 25. Fall, wo bei einem grossen linksseitigen Defect eine Verkürzung des rechten Oberarms bestand.

Mit Ausnahme des ersten Falls (6), wo die Klumphandbildung vorhanden gewesen und auch der Oberarm verkrümmt war und der desshalb vielleicht anders, unabhängig vom Hirnprocess — der überdies die Schläfelappen betraf — zu deuten ist, können wir die übrigen Fälle, wo die Porencephalie entweder frühzeitig erworben oder angeboren war und durchgehends Hemiplegie bestand, als Entwicklungshemmungen betrachten, wie sie auch bei anderen mit Hemiplegie verknüpften Hirnerkrankungen jugendlicher Individuen auftreten.

Die hier geschilderten eigenthümlichen pathologischen Processe haben von jeher durch die mit ihnen einhergehenden schweren Erscheinungen auch die Aufmerksamkeit der Kliniker erregt.

Die schwersten Störungen in den psychischen und motorischen Functionen des Centralnervensystems, Idiotie, Mangel der Sprache, Lähmung, beobachtete man in ihrem Gefolge so häufig, dass diesel-

ben als constante Begleitungserscheinungen der Porencephalie, wie die Idiotie (Heschl) oder als Folgen, wie die Lähmungen und mangelhaften Entwicklungen der Extremitäten (Roger) angesehen wurden. In welchem Zusammenhange diese Erscheinungen zu den lokalen Hirnprocessen stehen, hat man nicht weiter untersucht. Das aufgestellte Axiom aber blieb in Wirksamkeit, so dass noch in den jüngsten Publicationen über Porencephalie, der Mangel an Idiotie (Brodowsky) oder gar der Mangel aller klinischen Erscheinungen (Chiari) als besonders auffallend hervorgehoben wurde.

Wenn gleich schon Roger sich durch seine Erfahrungen von dem Irrthum Heschl's überzeugt, dass Idiotie keine constante Begleiterin der Porencephalie sei, so wird doch eine weitere Prüfung der Erscheinungen an der Leiche das Irrthümliche der Heschl'schen Meinung noch sicherer feststellen und den Zusammenhang der Erscheinungen im Leben mit den anatomischen Veränderungen klarlegen.

Nehmen wir zunächst die häufigste Erscheinung, die bei Porencephalie im Leben beobachtet wird, die Idiotie.

Eine Durchsicht der — allerdings sehr knappen und oft auch mangelhaften — Angaben in den einzelnen Beobachtungsfällen zeigt uns, dass diese psychische Entwicklungshemmung neben Porencephalie in allen Abstufungen bis zur geistigen Schwäche und Beschränktheit sich findet, häufig sogar in seinen schwersten Formen, dann aber constant verknüpft nicht bloss mit Mangel der Sprache, sondern meist auch mit schweren, motorischen Störungen, Lähmung aller oder der Extremitäten einer Seite, mit oder ohne Contractur.

Solche Lähmungen fehlen auch nicht bei den leichteren Fällen von Idiotie in diesen Processen, so dass darin wohl ein Anhaltspunkt zur Diagnose für jene Formen von Idiotie gegeben sein kann, die mit Porencephalie in Verbindung stehen. Wenigstens findet sich in der ganzen Beobachtungsreihe kein einziger Fall, wo Idiotie ohne Lähmung bestanden hätte, soferne wir die Fälle, wo keine anderen Angaben, als dass das Individium blödsinnig gewesen, vorhanden, und die überhaupt sehr mangelhaft beschrieben sind, wie z. B. im Fall 15, nicht berücksichtigen.

Die Häufigkeit der Idiotie ist eine sehr grosse, denn, wenn wir die Fälle, wo der Geisteszustand als Schwachsinnigkeit bezeichnet wird, auch hinzurechnen, und anderseits von jenen Fällen absehen,

die wegen Fehlen einer Angabe (sechs Fälle) oder zu kurzer Lebensdauer nicht in Betracht gezogen werden können — im ganzen sieben Fälle — so finden sich unter den bleibenden 28 Fällen 18 mit Idiotie (14 als solche und vier als schwachsinnig bezeichnet.) Es bleiben also 10 Fälle, wo keine solche functionelle Abnormität verzeichnet ist (in einem Fall ist allerdings die Angabe gemacht, dass der Mann „beschränkt“ gewesen.) Es stellt sich aber das Verhältniss für die Häufigkeit der Idiotie als ein noch grösseres heraus, wenn wir die ausser Acht gelassenen Fälle herbeiziehen. Denn die sechs wegen Mangel der Angabe fraglichen Fälle treffen gerade mit so schweren Hirnprocessen, wie z. B. Fall 2, 31, 34, 35 zusammen, dass wohl angenommen werden darf, dass daneben Idiotie bestanden und nur etwa, wie im Fall 2, 34, 35 wegen der Jugend nicht beachtet wurde.

Die sieben wegen zu kurzer Lebensdauer ausser Rechnung gebrachten betreffen aber jene Fälle hydrocephalischer Porencephalie, die, wie der Fall 13 zeigt und aus dem Defect der Hemisphären es selbstverständlich ist, mit dem höchsten Grade der Idiotie — wenn überhaupt noch der Ausdruck für die Erscheinungen in diesen Fällen gebraucht werden darf — verknüpft sind. Es würde sich dann ergeben, dass unter den 41 Fällen 31 mit Idiotie (10 ohne solcher) einhergingen.

Von diesen sind alle angeboren oder früh (in erster Kindheit) erworben, und zwar von den 14 mit Idiotie 13 angeboren, einer früh erworben, von den vier mit Schwachsinn einer angeboren, zwei früh erworben, einer bezüglich der Entstehungszeit (und auch der Form nach) unbekannt; von den sechs Fällen, in denen keine Angabe vorliegt, fünf angeboren, einer früh erworben, die sieben mit hydrocephalischer Form der Porencephalie alle angeboren.

Es ergibt sich somit, dass, wo Porencephalie mit Idiotie verbunden, der Process entweder, wie in den meisten Fällen angeboren (26 unter 31) oder frühzeitig erworben ist (vier Fälle — einer unbekannt.)

Dagegen sehen wir, dass in den Fällen, wo keine geistige Verkümmerung bestand, (im ganzen 10 Fälle) in acht Fällen der Process nach Angabe oder anatomischem Charakter erworben — (in vier frühzeitig) und nur in zwei angeboren war. Jene zwei Fälle sind der von Brodowsky (Fall 27 und mein Fall 36.)

Diese Ergebnisse sprechen wohl klar genug dafür, dass, wie schon Roger Heschl gegenüber erwiesen hat, Porencephalie nicht constant von Idiotie begleitet ist. Es lässt sich aber weiterhin daraus folgern, dass nur in jenen Fällen Idiotie sich entwickelt, in denen die Porencephalie angeboren oder sehr frühzeitig erworben ist. Die Idiotie kann, aber sie muss nicht bei angeborner Porencephalie auftreten, wie die beiden Fälle 27 und 36 zeigen, in denen den betroffenen Individuen die besten Zeugnisse über ihre geistigen Fähigkeiten ausgestellt sind, was im Fall 36, wo der Defect sehr klein, noch weniger auffallend ist als im Fall 27, wo der Defect doch 5 Cm. im Durchmesser hatte und über der fossa Sylvii (wie hoch?) sass. Daneben wird freilich eine Angabe gemacht, die gegenüber anderen Fällen, wo der Defect kleiner war, neben denen aber Idiotie bestanden hat, von Wichtigkeit ist, nämlich die Angabe, dass keine Verkleinerung des Hirns bestand.

Dagegen sehen wir, dass, wo die porencephalischen Defecte spät erworben sind, Idiotie nicht auftritt. Dies gilt auch für manche frühzeitig erworbenen Fälle. (Zweites, drittes Lebensjahr.)

Diese Ergebnisse stehen aber vollkommen in Einklang mit den anatomischen Befunden; nur bei angebornen und frühzeitig erworbenen Defecten fanden wir Störungen in der Entwicklung des Hirns, bei ersteren sogar solche und weitgehende im Bau, wenigstens der äusseren Oberfläche, bei beiden in der Grösse. Allein wie weit der Grad der Idiotie mit dem der Porencephalie im Verhältniss steht, lässt sich schwer abschätzen. Dass die grossen Defecte auch von schwereren Formen der Idiotie begleitet sind, geht aus den Fällen Cruveilhier's und wohl an und für sich hervor, doch hängt die Idiotie nicht mit der Porencephalie direct als Folge der Defecte zusammen, sondern mit der Störung in der Entwicklung, die wohl nicht erst vom ausgebildeten Defect durch die Schrumpfung, sondern schon von dem sich ausbildenden, ja noch in seinen Anfängen stehenden Process eingeleitet wird und allerdings späterhin im Verlaufe sich noch stärker gestalten mag. Wo wir für die elementaren Vorgänge dieser Störungen wenigstens bisher keine Anzeichen kennen und erst an den grobanatomischen Störungen in Bau, Grösse einen Anhalt gewinnen, lässt sich daher in den einzelnen Fällen von Entwicklungshemmung des Hirns überhaupt und der bei Porencephalie insbesondere keine Abschätzung des Grades der Hemmung geben.

Die Entwicklungshemmung, als vom porencephalischen Process veranlasst, aber nicht durch ihn selbst gegeben, erklärt uns auch die Ergebnisse, dass wir Idiotie nur auftreten sehen, wenn der Process im Fötalleben oder sehr frühzeitig (wahrscheinlich den ersten Monaten nach der Geburt) sich entwickelt, dass die Idiotie fehlt, wo das Hirn zur Zeit der Defectbildung schon ausgebildeter oder in seiner Entwicklung abgeschlossen ist, dass Sitz und Grad der Porencephalie — bis auf die grossen hydrocephalischen Defecte — ohne Belang sind, und dass endlich auch unter Umständen bei im Fötalleben oder bald nach der Geburt erworbenen Fällen manchmal die Idiotie sich nicht ausbildet.

Eine weitere, gleichfalls häufig vorkommende Erscheinung bei Porencephalie ist Störung im **Sprachvermögen.** Und zwar findet sich am häufigsten ein vollständiger Mangel der Sprache, so dass nur unartikulirte Schreie bei gewissen Affecten, wie Schreck, Schmerz oder während krampfartiger Anfälle von den betroffenen Individuen ausgestossen wurden. In einem Fall (1. Fall) war das Sprachvermögen sehr mangelhaft, im Falle 9 war es vorhanden, aber meist gehemmt und trat nur bei dem Verlangen nach Nahrung deutlich hervor, in einem Fall (21) war die Sprache stockend.

Noch weniger als für die Untersuchung bezüglich der Idiotie lassen sich die den einzelnen Beobachtungen beigefügten Angaben über die Sprachstörungen verwerthen. Zunächst wohl, weil man diese Alienationen früher überhaupt nicht beachtete und weil gerade viele der Fälle an so jungen Individuen beobachtet wurden, dass eben der Mangel des Sprachvermögens überhaupt nicht oder nicht deutlich hervortrat. Dazu kommt noch, dass in anderen Fällen keine Angabe darüber vorliegt und es hier nicht angeht, wie bei der Idiotie aus dem Grad der Defecte einen Rückschluss auf das Vermögen oder Unvermögen der Sprache zu stellen.

In der Weise entfallen aus der Beobachtungsreihe 16 Fälle, von den anderen war in 15 Fällen die Sprache nicht gestört, in sechs Fällen vollständiger Mangel und in den drei schon angeführten waren nur geringere Störungen vorhanden. Der vollständige Mangel der Sprache (Fall 10, 11, 20, 26, 32) fand sich nur neben Idiotie und zwar sehr hohen Graden derselben und immer in Fällen angeborner Porencephalie — auch in den drei Fällen geringerer Störungen fanden sich

neben dieser in zwei Fällen Idiotie (1 und 10) im Fall 21 Geistesschwäche. Auch sie waren mit angebornen Defecten verknüpft.

Die Fälle, wo das Sprachvermögen nicht beeinträchtiget war, betrafen sowohl angeborne als erworbene Porencephalie, doch lässt sich aus dem oben angeführten Grunde, aus den mangelnden Angaben nicht bestimmen, wie weit die Grösse der Defecte und ihre Schwere gehen kann, ohne dass darunter die Sprache leidet.

Es fragt sich aber bei dieser Beurtheilung über die Ursache des Mangels der Sprache bei Porencephalie vor allem nicht bloss um Grösse und Form, sondern auch um den Sitz des Defects. Denn bei unseren gegenwärtigen Kenntnissen über das Sprachcentrum im Hirn konnten wir zunächst nur an einen localen Einflus der Porencephalie auf die Sprache denken. Nachdem aber auch bei Erwachsenen nach der Zerstörung des linkerseits zur Ausbildung gekommenen Sprachcentrums vicarirend ein solches an der anderen Seite sich entwickelt, würden Fälle von Porencephalie, die dieses Centrum auf einer Seite zerstört haben, wohl noch von geringerem Belang sein, weil um so eher als der Process das wachsende Hirn trifft, an der nicht betroffenen Seite die Ausbildung des Centrums erfolgen könnte. Es kämen also nur Fälle von Porencephalie in Betracht, wo eben beiderseits die dritte Stirnwindung und Insel zerstört ist. Ein solcher Fall wäre der 12., wenn er ein nicht so junges Individuum beträfe (15 Monate alt), dass desshalb über die Sprache keine Angabe vorliegt.

Wir müssen übrigens daran denken, dass der Sprachmangel von der Entwicklungshemmung des Hirns abhängen könnte, so dass er also wohl mit der Idiotie in einer gewissen Relation stünde, d. h. bei hohen Graden derselben zugleich und zwar aus der gleichen Ursache gegeben wäre, ohne durch sie bedingt zu sein, also auch fehlen kann, wo Idiotie vorhanden.

Anders scheint es sich bei den erworbenen Fällen zu verhalten. Unter diesen Porencephalien findet sich ein Fall (37) der sich vollkommen analog anderen Destructionsprocessen, wie sie öfter am Hirn beobachtet werden, verhält, indem er nämlich zu einer Aphasie geführt hat, die nach einiger Zeit wieder schwand. Dem entsprechend fand sich der Defect *(Fig. 18, 19 und 14—17)* in der linken Inselgegend und hatte zur theilweisen Zerstörung der dritten Stirnwindung geführt. Das Schwinden der Aphasie also, sowie auch die **Art** der

Wiedergewinnung der Sprache sprechen hier wohl für ein vicarirendes Eintreten des rechten Sprachcentrums.

Daraus aber, dass bei allen, selbst früh erworbenen porencephalischen Defecten, ob sie mit Idiotie oder ohne solcher auftreten, keine Sprachstörung sich findet, wenn nicht die Insel betroffen, hingegen die Sprachstörung mit deren Defect in gleicher Weise, wie bei anderen Destructionsprocessen auftritt, geht hervor, dass bei den erworbenen Fällen der Porencephalie nur der Sitz derselben und nicht mehr ihre Einwirkung auf die Ausbildung des Hirns es ist, der den Sprachmangel hervorruft. Ja, es würde sich als weitere Consequenz daran schliessen, dass im Gegensatze zu den angebornen Fällen mit Sprachmangel durch Entwicklungshemmung bei der erworbenen Porencephalie die Sprachstörungen nur durch Zerstörung der Sprachcentren entstehen können, daher als Aphasien zu bezeichnen wären, wobei freilich die Grenze in praxi schwer zu ziehen sein dürfte, da sie zu einer Zeit zur Entwicklung kommen, in der sich die Aeusserung der Functionstüchtigkeit dieser Centren auf ein blosses Lallen beschränkt.

Eine bei weitem noch häufigere Erscheinung bei den porencephalischen Defecten sind die **Lähmungen,** die bald alle Extremitäten, bald nur die der contralateralen Seite befallen, immer permanente und sogar häufig mit Contractur verknüpfte sind.

Was die Häufigkeit derselben anbelangt, so finden wir die sieben Fälle wieder abgerechnet, wo die Lebensdauer eine sehr kurze war, fünf Fälle, wo keine Angabe, und drei Fälle, wo wenigstens über diesen Punkt keine vorliegt — also unter 26 Fällen 20, wo Lähmungen bestanden, fünf, wo keine vorhanden und einen Fall (9), wo nur die Coordination der Bewegungen fehlte.

Es ist also die Häufigkeit der Lähmungen eine bei weitem grössere, als die beider schon betrachteten Störungen. Dies erklärt sich daraus, dass wir eben hier die Störung nicht bloss bei angebornen oder früh erworbenen, sondern auch in den meisten Fällen erworbener Porencephalie finden. Worin dies seine Ursache hat, lehrt ein Blick auf jene Fälle, wo die Lähmung eben mangelt. Besonders, wenn wir den Sitz der Defecte betrachten. Diese sicheren fünf Fälle sind: I. Fall 6, Sitz im linken Schläfelappen; II. Fall 7 im oberen linken Parietallappen (mit Freilassen der hinteren Centralwindung;)

III. Fall 29 mit Sitz im linken Schläfelappen; IV. Fall 38, ebenso; V. Fall 36 im Stirnlappen nahe der Spitze. Davon sind alle bis auf den letzten erworbene Defecte. Bei den Lähmungen aber kommt nicht die Zeit der Entstehung, nur **der Sitz** der Defecte in Betracht. Wir sehen, dass bei Porencephalie motorische Störungen nur dann auftreten, **wenn die motorischen Rindengebiete** betroffen sind, was eben in diesen fünf Fällen sich nicht findet. Anderseits sehen wir Lähmungen in den meisten anderen unserer Fälle, weil eben die Defecte am häufigsten im Bereich des Verbreitungsbezirks der Arteria cerebri media auftreten, das mit den motorischen Rindencentren in seiner Ausdehnung und fast auch den Grenzen zusammenfällt. Dass es dabei nicht darauf ankommt, ob die Zerstörung die vollkommen ausgebildete oder noch in Entwicklung begriffene Hirnsubstanz trifft, somit an alle Porencephalien in diesen Regionen sich anschliesst, sie mögen zu welcher Zeit immer entstanden sein, ist unabweislich.

Anders verhält es sich wohl bezüglich der Permanenz der Lähmungen. Hier findet sich mit den auf andere Processe hin erfolgenden Destructionen keine so völlige Uebereinstimmung und zwar desshalb nicht, weil für gewöhnlich jene anderen destructiven Rindenprocesse entweder zu früh letal ausgehen oder zu wenig umfänglich sind. Wo sie aber einen so beträchtlichen Umfang wie die meisten Porencephalien erreichen, führen sie eben auch (da keine Antheile der Centra für eine vicarirende Function überbleiben?) zu permanenten Lähmungen. Dass wir auch bei nicht umfänglichen porencephalischen Defecten solche permanente Lähmungen eintreten sehen, mag aber mehr noch als etwa in einer tieferen Einwirkung durch ihr oft frühzeitiges Auftreten, in dem Umstand begründet sein, dass nicht bloss die Rinden, sondern auch die Marksubstanz in der Ausdehnung ganzer Rindenbezirke zerstört ist.

In den meisten Fällen treten entsprechend dem einseitigen Sitz der Defecte auch die Lähmungen nur auf einer, der entgegengesetzten Körperseite an den Extremitäten auf, also in Form von Hemiplegien in unseren 20 Fällen in 15. In anderen (fünf) Fällen ist Lähmung aller Extremitäten vorhanden gewesen (in Fall 10, 11, 12, 13, 35) Nur in zweien derselben (12 und 13) sehen wir, dass die Zerstörung eine beiderseitige ist. In Fall 12 ist die Ausdehnung (der Defect trifft die Vorderlappen und ist noch in Entwicklung begriffen) nicht

klar, greift aber entschieden in die motorischen Rindengebiete. in Fall 13 liegt eben ein Defect der beiden Hemisphären vor. In den anderen Fällen müssen wir den Grund für die doppelseitige Lähmung in anderen Momenten suchen — im Fall 35 ist dies noch durch die colossale Compression des Hirns am leichtesten zu erklären, im Fall 11 mag vielleicht auch der Druck des Serums im Schädelraum auf die freie Hemisphäre gewirkt haben, im Fall 10, wo noch der Process in Form der Erweichung sich fand, ist es nicht ersichtlich, ob Druck oder von der Erweichung bedingte andere Störung die Ursache abgaben, indem wir nicht einmal die Ausdehnung des Processes nach der Tiefe kennen.

Eine andere Erscheinung ist dann noch, dass diese **Lähmungen mit Contracturen** verbunden sind. Wir finden dies im Fall 12, 13, 35, bei Lähmungen an allen Extremitäten, in Fall 5, 34, 37 bei Hemiplegien. Da in allen diesen Fällen mit Ausnahme vom 37. Fall nur der Hemisphärenmantel betroffen ist, Ganglien und Capsula interna frei blieben, so können wir eben auch nur wieder in den ausgedehnten Zerstörungen des Marks und damit der direct aus der Rinde in die innere Kapsel eintretenden Fasern die Ursache dieser Contracturen sehen. Dass auch hier bei dem frühzeitigen Auftreten die noch nicht vollkommene Entwicklung der Nervenfasern in diesen motorischen Bahnen Einfluss hat, ist nicht abzuweisen.

Anders kann sich das Verhältniss der Lähmung und Contractur in den erworbenen Processen verhalten, wenn eben, wie im Fall 37 neben den Rindenantheilen auch Ganglien und innere Kapsel zerstört ist, dann verhält sich der Process ganz analog den nur auf diese letzteren Regionen beschränkten Destructionsprocessen.

Zum Schluss will ich noch auf den einen Fall von Cruveilhier hinweisen (Fall 9), wo ein Defect beider Vorderlappen bis auf die Köpfe der Corpora striata neben einem Defect im rechten Occipitallappen und einer Verkleinerung der ganzen rechten Hemisphäre bestand, die Bewegungen der Extremitäten einzeln für sich ungestört waren, aber keine Coordination derselben zu combinirten Bewegungen möglich war, ebenso, wie das Kind nur das eine Bedürfniss, nach Nahrung, in deutlichen Worten äusserte.

In diesem Falle fehlte der Geruch, wahrscheinlich auch die Riechlappen. Letzteres wurde auch im 40. Fall beobachtet neben Defecten in beiden Schläfelappen.

Von anderen Erscheinungen fanden sich neben Porencephalie und mit dieser im Zusammenhang Epilepsie in zwei Fällen (21 u. 22) in denen beiden der Defect frühzeitig erworben war, im Fall 22 sogar durch ein Trauma (Schlag auf den Kopf im neunten Lebensmonat.) Wie weit die Geistesstörung im Fall 15, die Verwirrtheit im Fall 23 mit Porencephalie in Verbindung zu bringen ist, wird ebenso, wie die daneben vorhandene Amaurose (Fall 17) und im Falle 27, wo Nystogmus und Strabismus sich fanden, bei den dürftigen Angaben nicht zu entscheiden sein.

Was die Lebensdauer der mit porencephalischen Defecten behafteten Individuen anlangt, so ergibt auch hierin die Zusammenstellung einiges Bemerkenswerthe.

Von allen mit angebornen Defecten Behafteten starben die meisten sehr frühzeitig, nur drei erreichten ein längeres Leben, Fall 1 von 26 Jahren, Fall 36 von 24 Jahren, Fall 15 von 48 Jahren und steht das letale Ende mit dem Defect in keinem Zusammenhang (für Fall 15 ?).

Von allen übrigen mit angebornen Defecten, starben 8 nach mehreren Monaten, 2 in den ersten Jahren bis zum siebenten hinauf, die übrigen sechs in der Pubertätszeit zwischen 12 und 15. Zwei Fälle betrafen unreife Früchte aus dem siebenten und achten Monat und ein Fall ein todtgebornes reifes Kind.

Diese drei letzten Fälle und vier der in den ersten Monaten verstorbenen, waren solche mit den grossen hydrocephalischen Formen der Porencephalie behaftete Individuen. Von den übrigen vier, in den ersten Monaten verstorben, sind drei so zu Grunde gegangen, dass der Tod mit dem Hirnleiden nicht in Verbindung stand (Schwefelsäurevergiftung, Diphtheritis etc.) und nur in einem Fall (35), in dem die beträchtliche Compression des Hirns sich fand, dürfte der Defect für das Ende von Einfluss gewesen sein.

Die in den ersten Lebensjahren verstorbenen sind auch im allgemeinen die mit den grösseren Defecten oder schwereren Hirnveränderungen neben diesen behafteten.

Hingegen erreichten mit Ausnahme von drei Fällen, von denen wieder in zwei Fällen der Tod unabhängig vom Defect war, jene mit erworbenen Defecten ein höheres Lebensalter, die meisten sogar über 40 Jahre.

Dem Geschlechte nach entfielen 23 Fälle auf das weibliche, 14 Fälle auf das männliche Geschlecht — in vier Fällen war dasselbe nicht angegeben. Von diesen auf das weibliche Geschlecht entfallenden 23 Fällen sind 17, in denen der Defect angeboren war, und unter diese gehören alle jene Fälle, wo die damit behafteten Individuen in den ersten Lebensjahren oder der Pubertätszeit starben.

Wenn wir nun die Resultate der vorausgeschickten Beobachtungen und darüber angestellten Untersuchungen zusammenfassen, so ergibt sich

1. dass die Porencephalie eine Defectbildung am Hirn ist, die durch Destructionsprocesse hervorgerufen wird, welche ihrem Wesen und ihrer Ursache nach nicht von denen verschieden sind, die wir sonst am Hirn in Folge von Hämorrhagie, Thrombose, Embolie, Anämie auftreten sehen.

2. Ihre Eigenthümlichkeit besteht nur in ihrem Sitz an der Oberfläche des Hirns und ihrer Form, die sich durch den hohen Grad der Ausbildung der Destructionsprocesse bis zum völligen Defect der betroffenen Theile erklärt.

3. Sie können im Fötalleben entstehen und daher angeboren sein, sie können aber auch in jeder Zeit des Extrauterinlebens erworben werden.

4. Erstere sind die beiweiten häufigeren und typischen Formen, nur den Mantel der Grosshirnhemisphären betreffend, meist durch Anämie in den Rindengebieten der Hirnarterien, überaus am häufigsten jenen der Arteria cerebri media veranlasst, wo Hydrocephalie vorhanden, unter deren Einwirkung über den ganzen Hemisphärenmantel bis auf die Basalgebilde ausgebreitet.

5. Als angeborne Formen stören sie die Entwicklung des Hirns — veranlassen direct Abänderungen im Verlauf der Windungen, indirect Entwicklungshemmung, die gewöhnlich durch Idiotie, häufig mit Mangel der Sprache verbunden, zur Erscheinung kommt.

6. Sind die motorischen Gebiete des Hirnmantels betroffen, so kommt es stets zu Lähmung häufig mit Contractur.

7. Die im Extrauterinleben erworbenen sind überhaupt seltener, und meist durch andere Ursachen Embolie (Gefässverengerung) Hämorrhagie erzeugt, können aber auch traumatischen Ursprungs sein. — Sie stören nicht den Ausbau des Hirns an seiner äusseren Form bezüglich der Anordnung der Windungen, aber sehr früh erworben, doch dessen Entwicklung, so dass Idiotie (nach den bisherigen Erfahrungen aber nie mit Mangel der Sprache verbunden) sie begleiten kann — wohl aber können sie Aphasie erzeugen. Lähmungen mit Contracturen treten auch bei ihnen auf sowohl in Folge der Zerstörung von motorischen Rindengebieten allein (wie bei den angebornen Fällen), als auch noch mit Zerstörung der Ganglien und inneren Kapsel, welche hier bei den ihnen zu Grunde liegenden Ursachen (Embolie etc.) auftreten kann. — In letzterem Fall sind sie von absteigender Degeneration gefolgt.

8. Die angebornen und früherworbenen Defecte können auch symmetrische oder asymmetrische Schädelmissstaltungen erzeugen, und zwar sowohl Vergrösserungen des Schädels als auch ein Zurückbleiben im Wachsthum desselben. — Wo nur eine Seite des Schädels in dieser Art betroffen wird, ist es meist die dem Defect collaterale.

9. Die Defecte können auch unter Narbenbildung und Schliessung als solche zur Heilung kommen, in ihren Folgen aber weiterwirken.

Nachschrift.

Nachdem vorliegende Studie schon bis zum Druck des letzten Bogens vollendet war, fand ich bei Durchsicht der Literatur zu anderen Zwecken im österr. Jahrbuch für Pädiatrik VII. Jahrg. 1876, 1. B., einen Original-Aufsatz Prof. Klebs', der mir bisher unbekannt war, in dem unter dem Titel über Hydro- und Mikroanencephalie drei Fälle von angebornen Störungen am Schädel und Gehirn beschrieben werden, die zweifellos den Porencephalien zuzuzählen sind.

Auch Prof. Klebs erkennt diese Zusammengehörigkeit seiner Fälle mit den porencephalischen Defecten dadurch an, dass er deren Analogie mit den von Cruveilhier beschriebenen und von diesem als Anencephalie hydrocephalique und Mikro-hydrencephalie bezeichneten hervorhebt.

Er betrachtet sie aber als Formen angeborner Hydrocephalie, welche ohne jede Erweiterung der Schädelkapsel verlaufen, ja sogar mit einer Verkleinerung derselben verbunden sein können, neben denen Atrophie einzelner die Hirnhöhlen begrenzende Hirnabschnitte sich findet.

Der erste Fall betrifft einen mit angeborner Idiotie, gekreuzter Atrophie und Parese der oberen, leichte Atrophie der unteren linken Extremität behafteten Mann, bei dem der rechte Stirn- und Schläfelappen, ersterer bis zur fissura Rolandi in eine durchscheinende mit Flüssigkeit gefüllte Blase verwandelt und deren Oberfläche ganz von dem Aussehen der übrigen Pia mater und nur von relativ wenigen mit Blut gefüllten Gefässen durchzogen war. Auf dem Querschnitt des Stirnlappens fand sich unter der etwas verdickten Pia

eine an der Medianseite kaum 1 Mm., an der Oberfläche 3—4 Mm., an der äusseren 1—1·5 Cm. breite Schichte, welche der Höhle eine glatte Innenfläche zuwendete, dagegen in ihren dickeren Theilen im Innern aus einem netzartigen schwammigen Gewebe besteht, dessen Hohlräume von Flüssigkeit erfüllt sind. Nach unten geht die Masse in den in senkrechter Richtung stark abgeplatteten Thalamus opticus über, welcher die ganze Grundfläche der Höhle bildet.

Aehnlich verhielt sich auch der Schläfelappen. Sehr bemerkenswerth in diesem Falle ist, dass die linke Grosshirnhemisphäre ähnlich wie in meinem Fall 32 eine compensatorische Hypertrophie zeigte.

Der Schädel war normal geformt, nur rechts, auf Seite des Defects, dicker.

Der zweite Fall betraf ein neugebornes Mädchen, bei dem ein totaler Defect der Grosshirnhemisphärenmassen mit Ausnahme der Stammganglien bestand. Also ein weiterer Fall der hydrocephalischen Form der Porencephalie.

Der dritte Fall betrifft einen 20 Tage alten Knaben und ist entschieden einer der interessantesten Fälle dieser Defecte, indem hier neben einer Mikrocephalie eine eigenthümliche Missstaltung des Schädels in Form einer nasalen Hydroenkephalokele, durch den zu einer mit dem Ventrikel communicirenden Blase umgewandelten linken Stirnlappen bestand. Auch die abnorme Oberflächenentwicklung des Hirns neben dem Defect ist von grossem Interesse.

Mit den an diese Beobachtungen geknüpften Betrachtungen des Autors über Zeit und Art des Entstehens dieser Defectbildungen kann ich mich nur theilweise einverstanden erklären.

Bezüglich der Zeit ergeben sich keine Differenzen der Ansichten, denn dass alle drei Fälle angeboren sind, ist klar, und Klebs' Ansicht über den Beginn der Störung in der 15. oder 16. Fötalwoche mit dem Höhepunkt ihrer Entwicklung am Ende des 6. oder Anfang des 7. Monates kann nur hier für seinen dritten Fall gelten, für den diese Zeitbestimmung unbedingt zugegeben werden muss.

Auch bezüglich seiner Ansicht, dass die Processe auf localen Circulationsstörungen beruhen, stimme ich mit ihm überein — kann aber als Ursache derselben die von ihm in den Fällen beschriebene Gefässobliteration nicht ansehen. Ich habe auch in meinen Fällen

die Gefässe genau untersucht und bin zur Anschauung gleicher Bilder von Obliteration der Gefässe gelangt. Da aber diese Obliteration an den Gefässen bisher **nur** neben **ausgebildeten** Defecten — und auch nur solche standen Klebs zur Verfügung — beobachtet wurde, so kann sie auch nur als **Folge** des Schwundes der Hirnantheile betrachtet werden. Das Gleiche gilt für die Verengerung der Gefässe, die Klebs im ersten Fall beschreibt.

Noch weniger kann ich aber der Ansicht Prof. Klebs' beistimmen, dass diese localen Circulationsstörungen die Wirkungen eines intrauterinalen Druckes seien, der circumscript auf den Schädel einwirkt, indem die von ihm in beiden letzten Fällen als Zeichen eines solchen Druckes beschriebenen Veränderungen am Schädel einer anderen Erklärung viel zugänglicher sind und überdies die Möglichkeit eines solchen circumscript einwirkenden intrauterinen Drucks in der zweiten Hälfte des Fötallebens erst zu beweisen ist.

Erklärung der Abbildungen.

Diese sind von mir selbst theils nach den im Museum aufbewahrten Spirituspräparaten, theils, wie Figur 10, 11 und 18, 19 nach den frischen Präparaten gezeichnet.

Tafel I.

Fig. 1. Porencephalischer Defect im rechten Schläfelappen mit Eröffnung des Unterhorns, in dem der Plexus sichtbar ist. (Fall VI, Heschl.)

a) narbiger Grenzsaum an der äusseren Oeffnung des Defects.

b) Lücke im Ependym.

Fig. 2. Porencephalischer Defect im linken oberen Scheitellappen mit Eröffnung des Seitenventrikels am Anfang des Unterhorns. (Fall VII, Heschl.)

a) Sulcus Rolandi.

b) Hintere Centralwindung.

Fig. 3. Defect der beiden Grosshirnhemisphären mit Erhaltung der Basaltheile und einzelner der gleichfalls erhaltenen Arachnoidea anhaftenden Reste des Hirnmantels. (Fall VIII, Heschl.)

a) Corpora striata und Thalami optici.

b) Cornu Ammonis sin.

c) *d*) Reste des linken Hemisphärenmantels.

e) Rest der basalen Fläche des rechten Occipitallappens.

f) Plexus choroid. lat.

Tafel II.

Fig. 4 und 5. Vernarbte porencephalische Defecte in der Gegend der Roland'schen Furche. (Fall XXXI, eigene Beobachtung.)

Fig. 4. Ansicht der rechten Hemisphäre.

Fig. 5. Ansicht der linken.

Beide Ansichten nicht strenge von der Seite, sondern zugleich etwas von oben aufgenommen.

a) Die die Centralfurche am medialen Rand abgrenzende quere Windung.

Fig. 6. Grosser nach dem Schädelraum nicht abgeschlossener porencephalischer Defect des hinteren Antheils der rechten Hemisphäre mit Eröffnung des rechten Seitenventrikels. (Fall XXXII, eigene Beobachtung.)

a) Rest des Hinterlappens.

b) Rest des Schläfelappens.

c) Tiefer Einschnitt des Randes zwischen beiden.

d) Centralfurche.

e) Vernarbter Defect an der Aussenseite des Stirnlappens.

f) Fossa Sylvii.

Tafel III.

Fig. 7 und 8. Porencephalischer Defect des linken Scheitellappens mit mangelhafter Entwicklung der Hemisphären und Mikrogyrie. (Fall XXXIII, eigene Beobachtung, natürliche Grösse.)

Fig. 7. Ansicht der linken Seite des Hirns.

a) Insel.

b) In ihrer unteren Hälfte belassene Arachnoidecke.

c) Narbensaum.

Fig. 8. Ansicht der rechten Hirnseite.

a) Insel.

b) Centralfurche.

c) Parietalfurche.

d) Temporalfurche.

Tafel IV.

Fig. 9. Porencephalischer Defect in der Gegend der rechten Centralfurche. (Fall XXXIV, eigene Beobachtung.)

Ansicht der Grosshirnhemisphären von oben, an der linken Seite streng eingehalten, an der rechten Seite, um die Centralfurchenregion in ganzer Ausdehnung zeichnen zu können, combinirt mit der Ansicht von rechts oben, daher die rechte Hemisphäre in der Zeichnung breiter erscheint.

F. Frontalgegend.

O. Occipitalgegend.

a) Zwickelwindung in der linken Centralfurche.

Fig. 12. Porencephalischer Defect in der linken Inselgegend in weiter Communication mit den Ventrikeln und Arachnoidealraum. (Fall XXXV, eigene Beobachtung.)

a) Lücken zwischen dem oberen Hemisphärenrand und

b) der die Dura und Oberfläche des comprimirten Antheils der Grosshirnhemisphären überkleidenden Pseudomembran,

c) porencephalische Narbe im Stirnlappen nahe dem vorderen Rand des Defects.

Tafel V und VI.

Fig. 10 und 11. Ansicht desselben Hirns wie in Taf. IV, Fig. 12 innerhalb des Schädels von der in der Höhe der ganz horizontalen Schnittebene des Schädeldaches angelegten Durchschnittsfläche.

Tafel V.

Fig. 10. Ansicht des basalen Theils.

a) Unterer Rand des Defects.

b) Narbige Einziehung am Dach des rechten Ventrikels.

Tafel VI.

Fig. 11. Ansicht des convexen Theils etwas von links.

a) Lücken zwischen dem oberen Rand der Hemisphären und der Durainnenfläche, respective der ihr anliegenden Pseudomembran.

b) Oberer Rand des Defects.

c) Narbige Einziehung am Dach des rechten Ventrikels.

Tafel VII.

Fig. 13. Ansicht der Durchschnittsfläche des porencephalischen Spaltes im linken Schläfelappen von Fall XXXVIII (eigene Beobachtung).

a) Die gespaltene Arachnoidealdecke.

b) Der durch den Defect erzeugte Spalt.

c) Unterhorn.

Fig. 14—17. Ansicht der senkrecht auf die Basis angelegten Durchschnittsflächen des Grosshirns im Bereich des porencephalischen Defects von dem auf Taf. VIII u. IX dargestellten Fall 37.

Auf Tafel IX an einer unter der Fig. 19 angebrachten Linie sind die Gegenden der nachfolgenden Durchschnittsbilder in der gleichen Reihenfolge mit Nr. 1—4 bezeichnet.

Ansicht der vorderen Durchschnittsfläche angelegt

Fig. 14 in der Mitte der Stirnlappen,

Fig. 15 vor dem Stamm der Sylvischen Grube,

Fig. 16 in der Mitte des Chiasma,

Fig. 17 durch die Corpora mammillaria.

Tafel VIII.

Fig. 18. Grosser poreneephalischer Defect in der linken Inselgegend. (Fall XXXVII, eigene Beobachtung.)

Ansicht des Gehirns von der Basis, um den Defect mit der im Hirnstiel und Brücke scharf markirten absteigenden Degeneration zu zeigen. Nach dem frischen Präparat gezeichnet

Tafel IX.

Fig. 19. Ansicht desselben Hirns von der linken Seite, gleichfalls nach dem frischen Präparate aufgenommen.

Fig. 1.

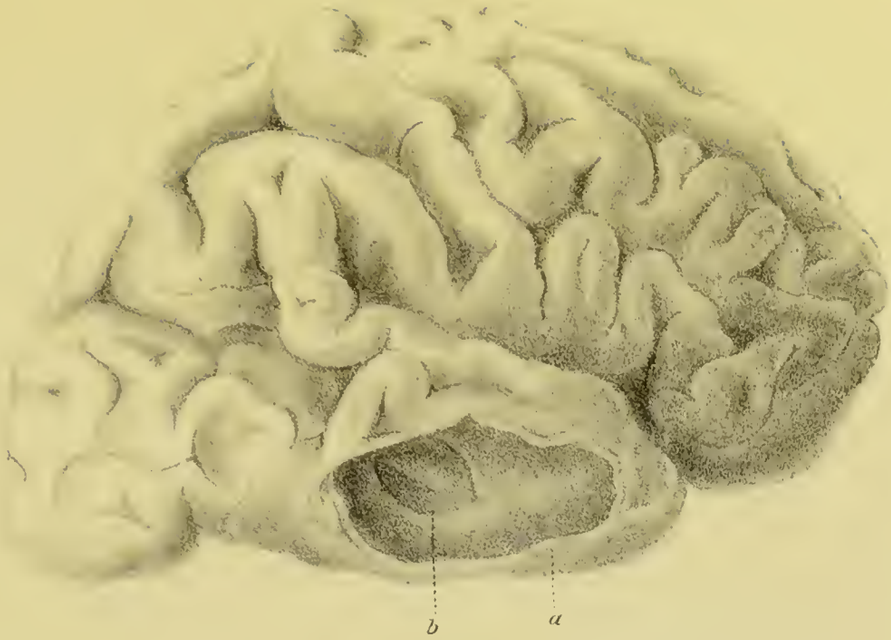

Fig. 2.

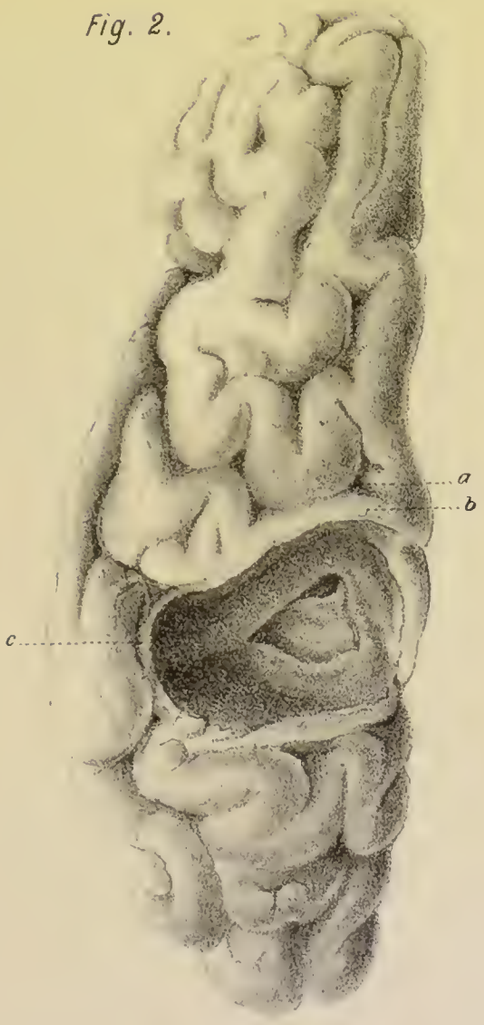

Fig. 3.

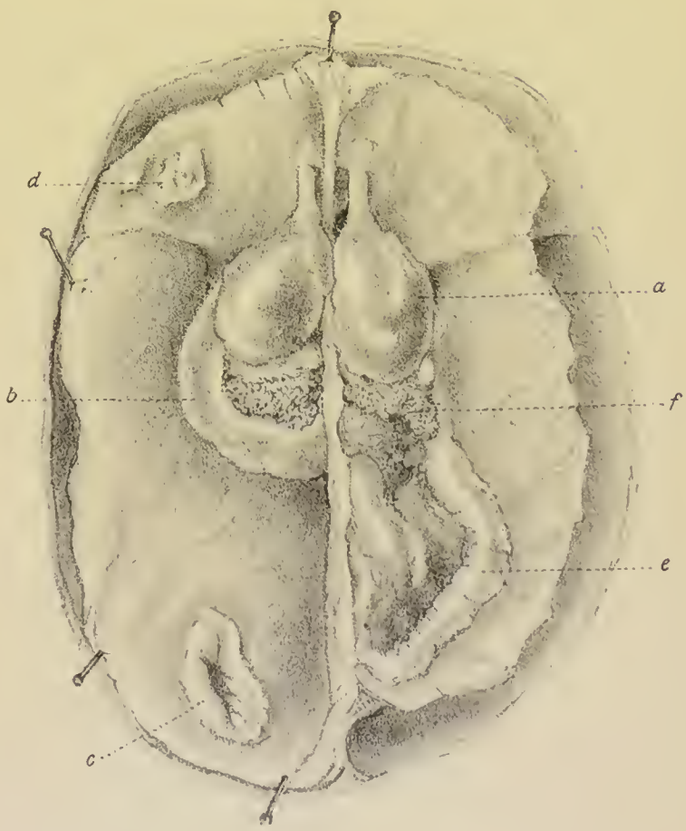

H. Kundrat del

Verlag v. Leuschner & Lubensky.

Lith Anst v J G Bach, Leipzig

Fig. 4.

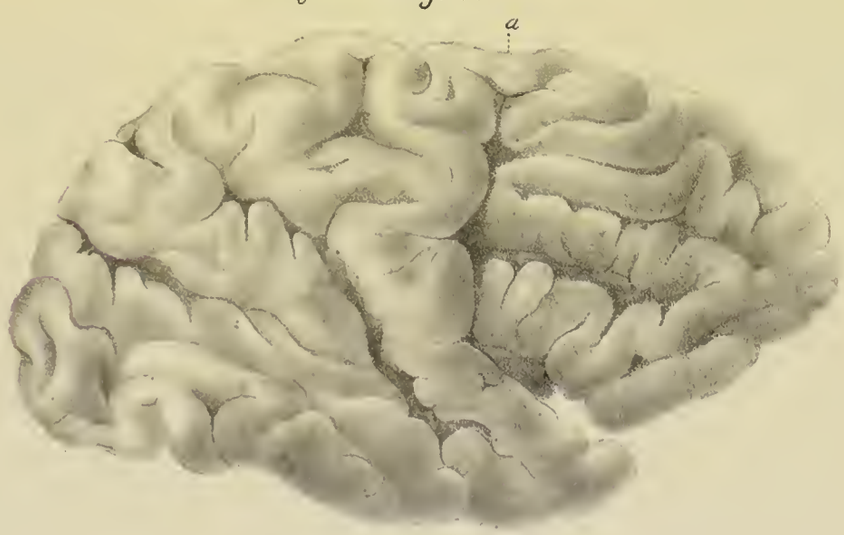

Fig. 5.

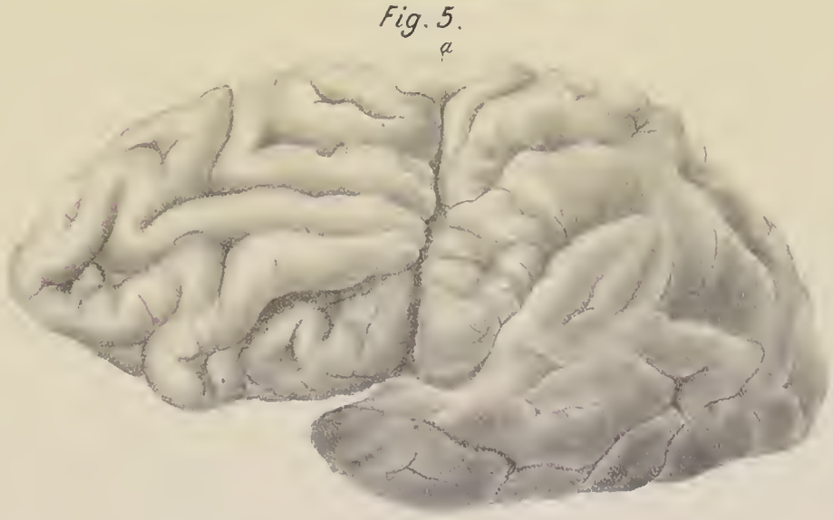

H. Kundrat del. Verlag v Leuschner & Lubensky. Lith. Anst. v J. G. Bach Leipzig

Fig. 7.

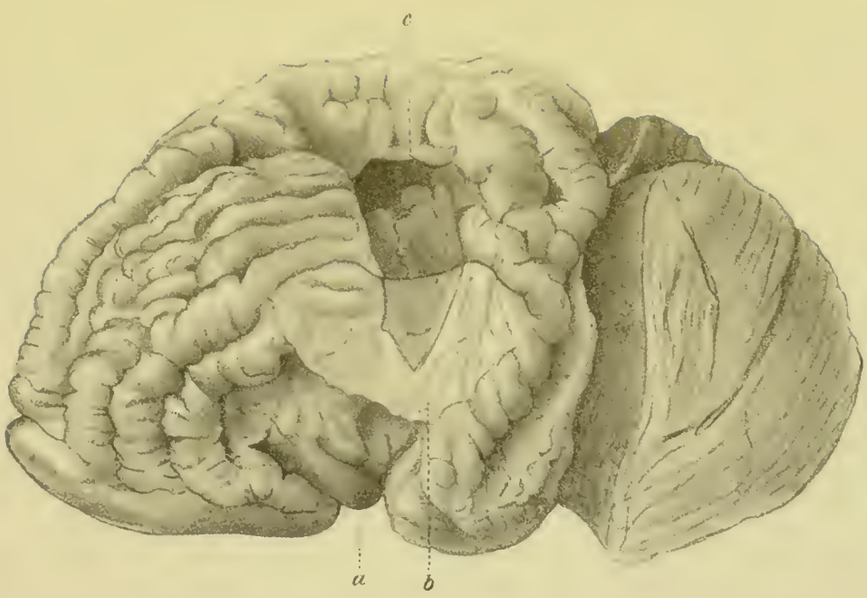

Fig. 8.

drat del.

Verlag v. Leuschner & Lubensky

Lith. Anst v. J.G. Bach Leipzig

Fig. 9.

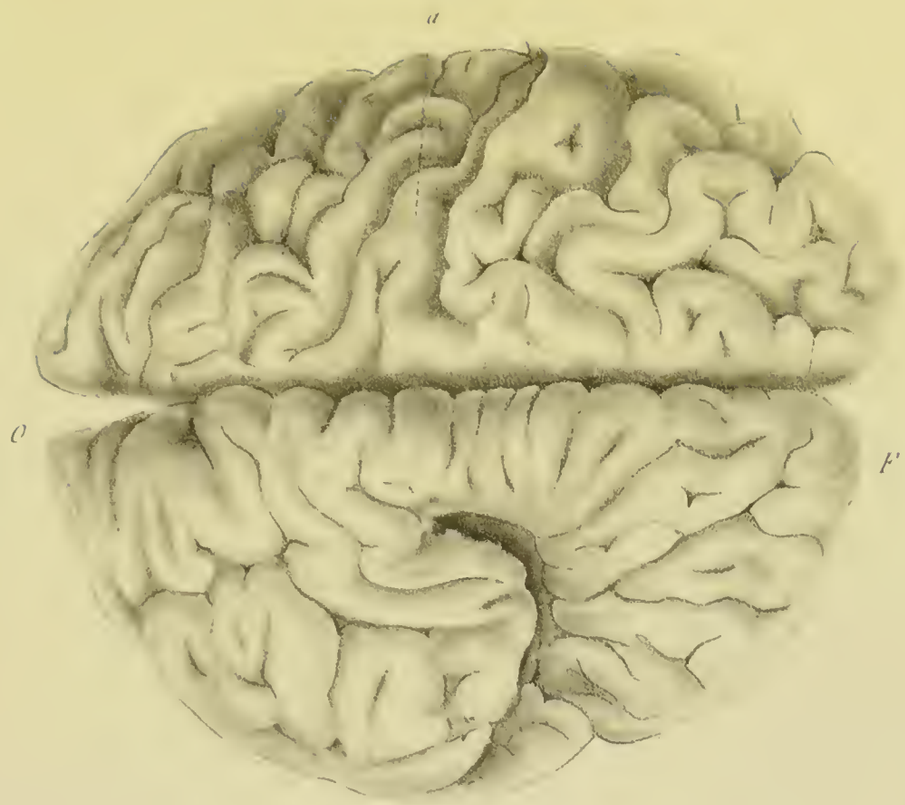

Fig. 12.

– Kundrat del
erlag Leuschner & Lubensky
Lith. Anst. J. G. Bach, Leipzig

Fig. 10.

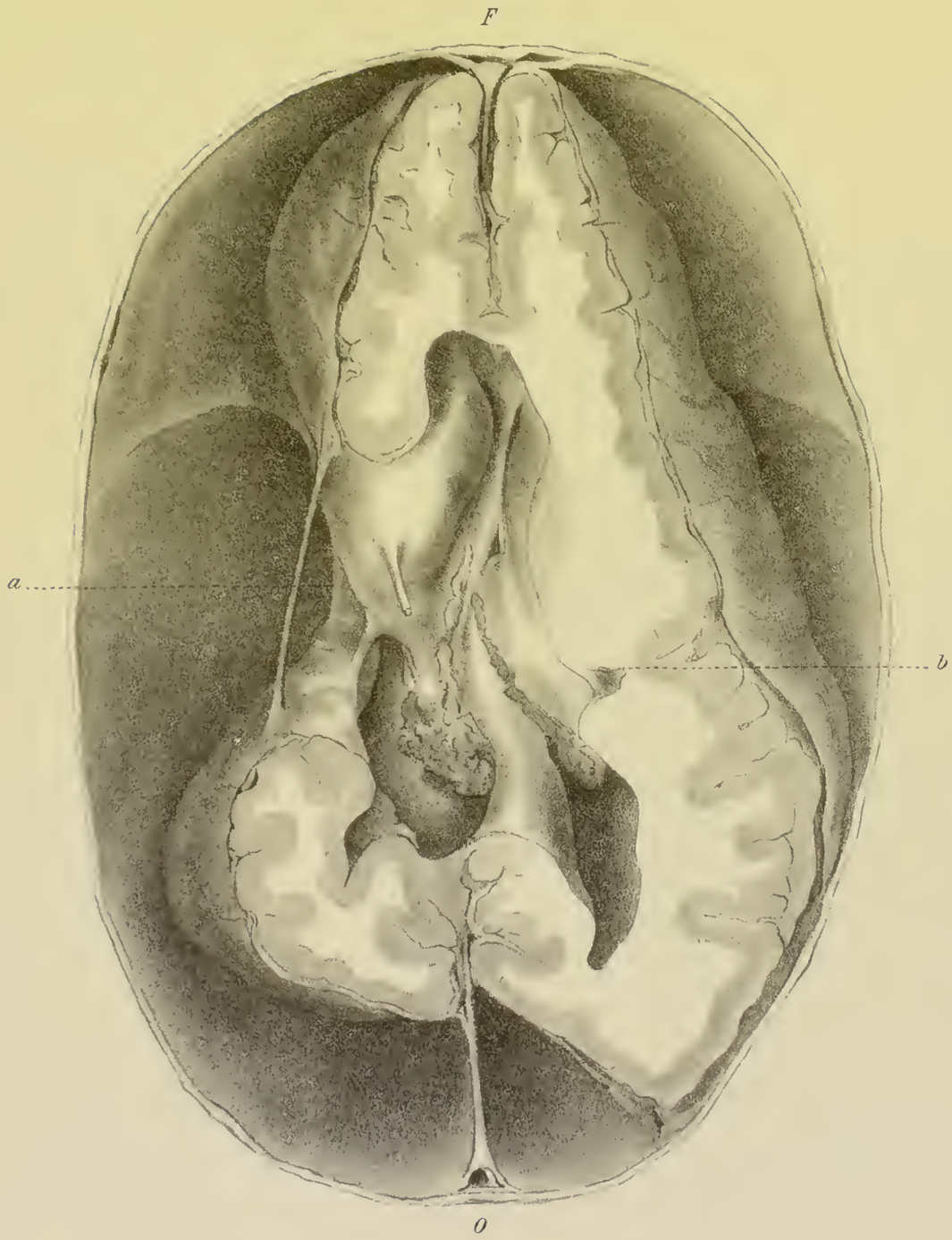

H. Kundrat del. Verlag v. Leuschner & Lubensky Lith Anst v J G Bach Leipzig.

Fig. 11.

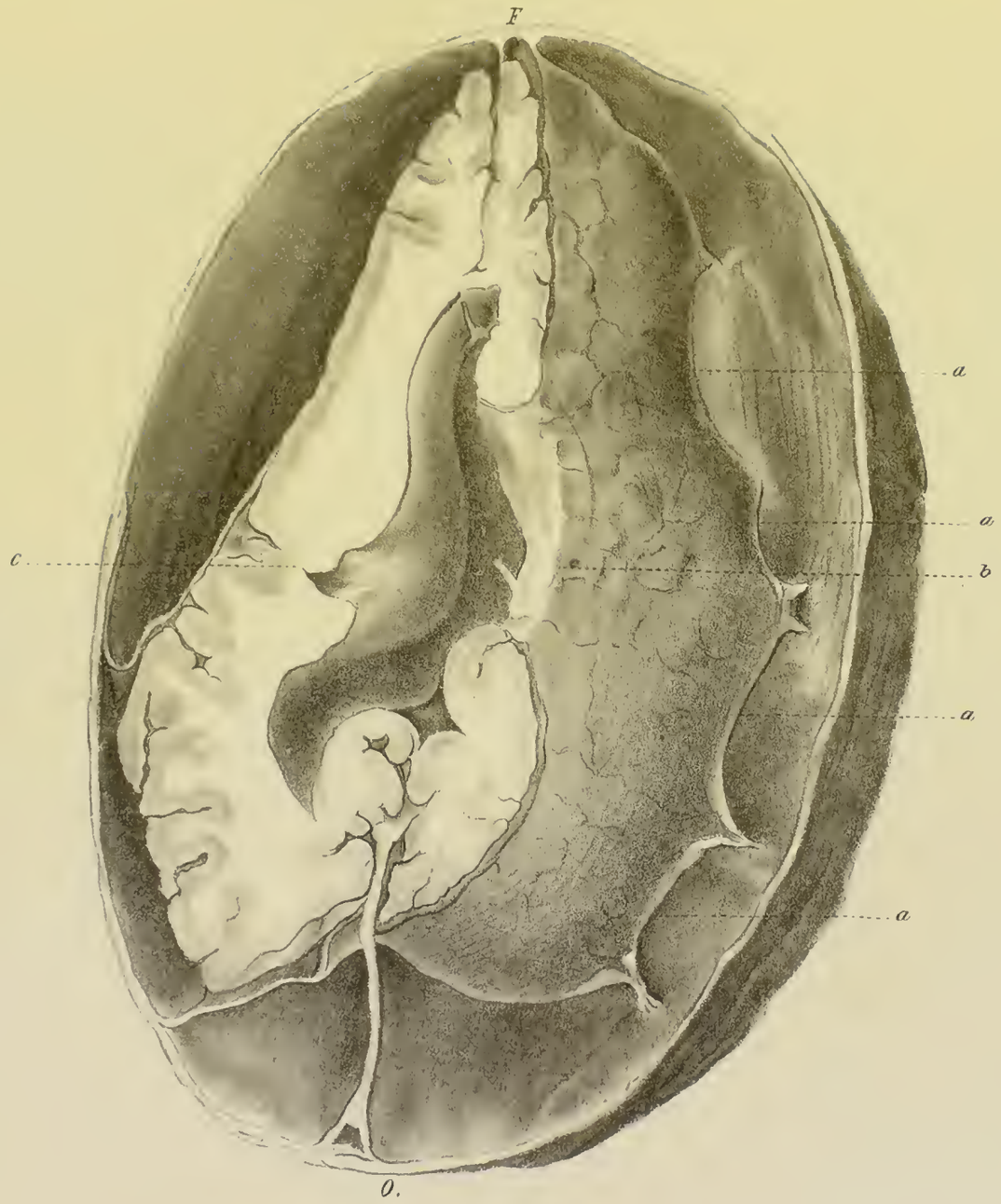

H Kundrat del
Verlag v. Leuschner & Lubensky.
Lith Anst v J.G Bach Leipzig.

Fig. 14.

Fig. 16.

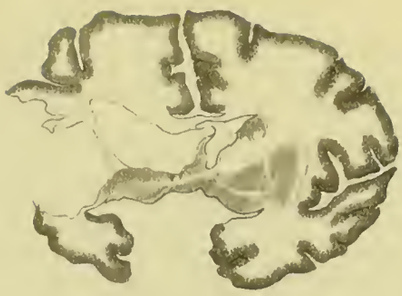

Fig. 15.



Fig. 17.

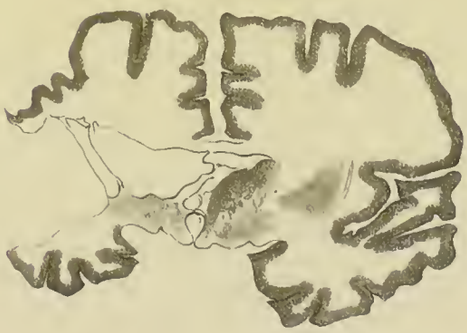

Fig. 13.

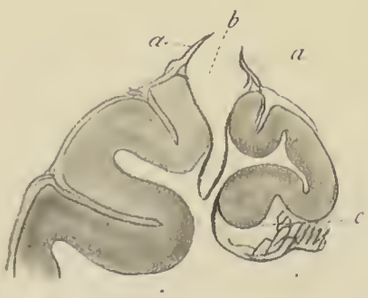

H. Kundrat del. Verlag v. Leuschner & Lubensky Lith. Anst. v. J. G. Bach, Leipzig

Fig. 18.

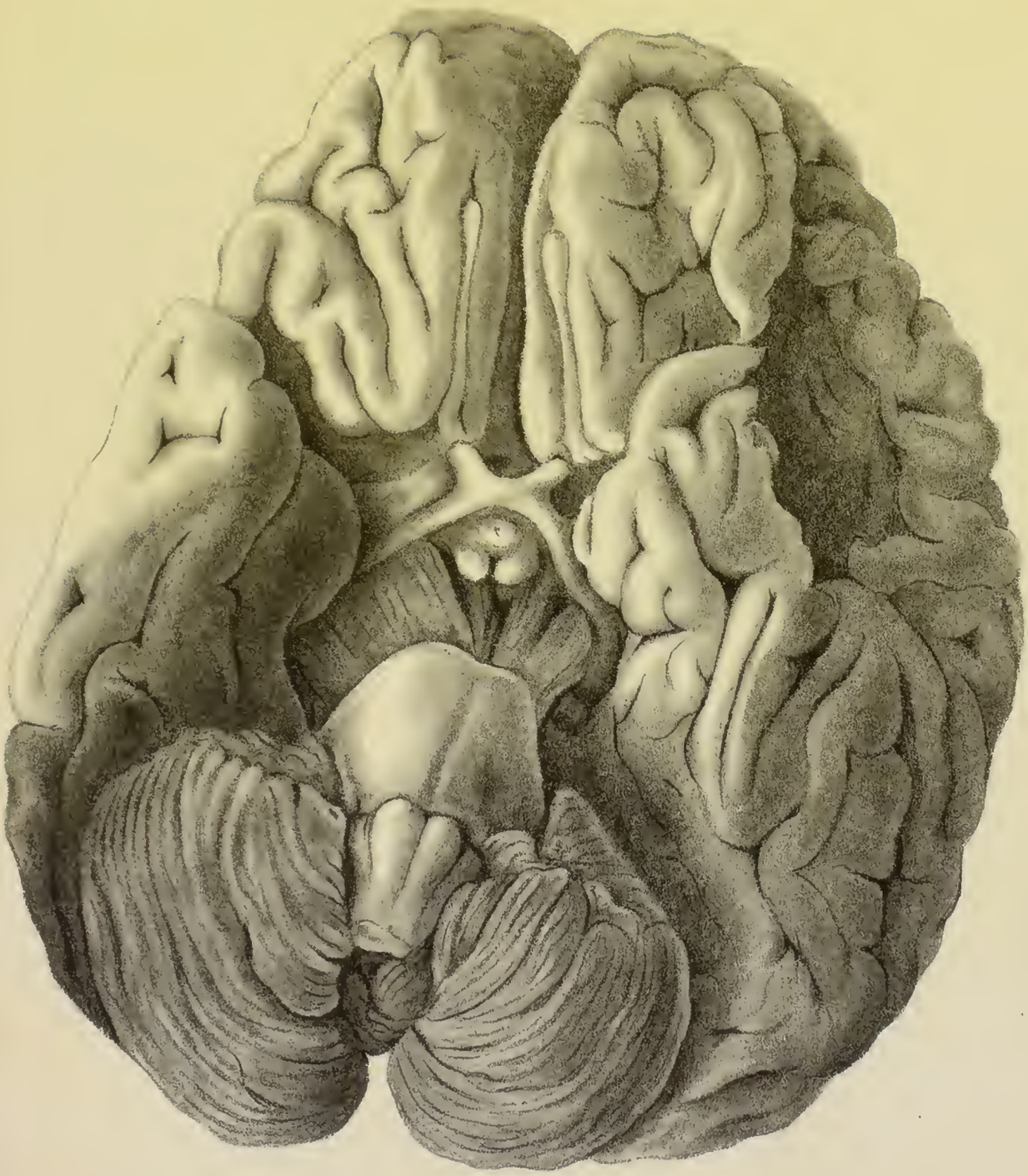

H. Kundrat del. Verlag v. Fleischner & Lubensky Lith. Anst. v. J. G. Bach Leipzig.

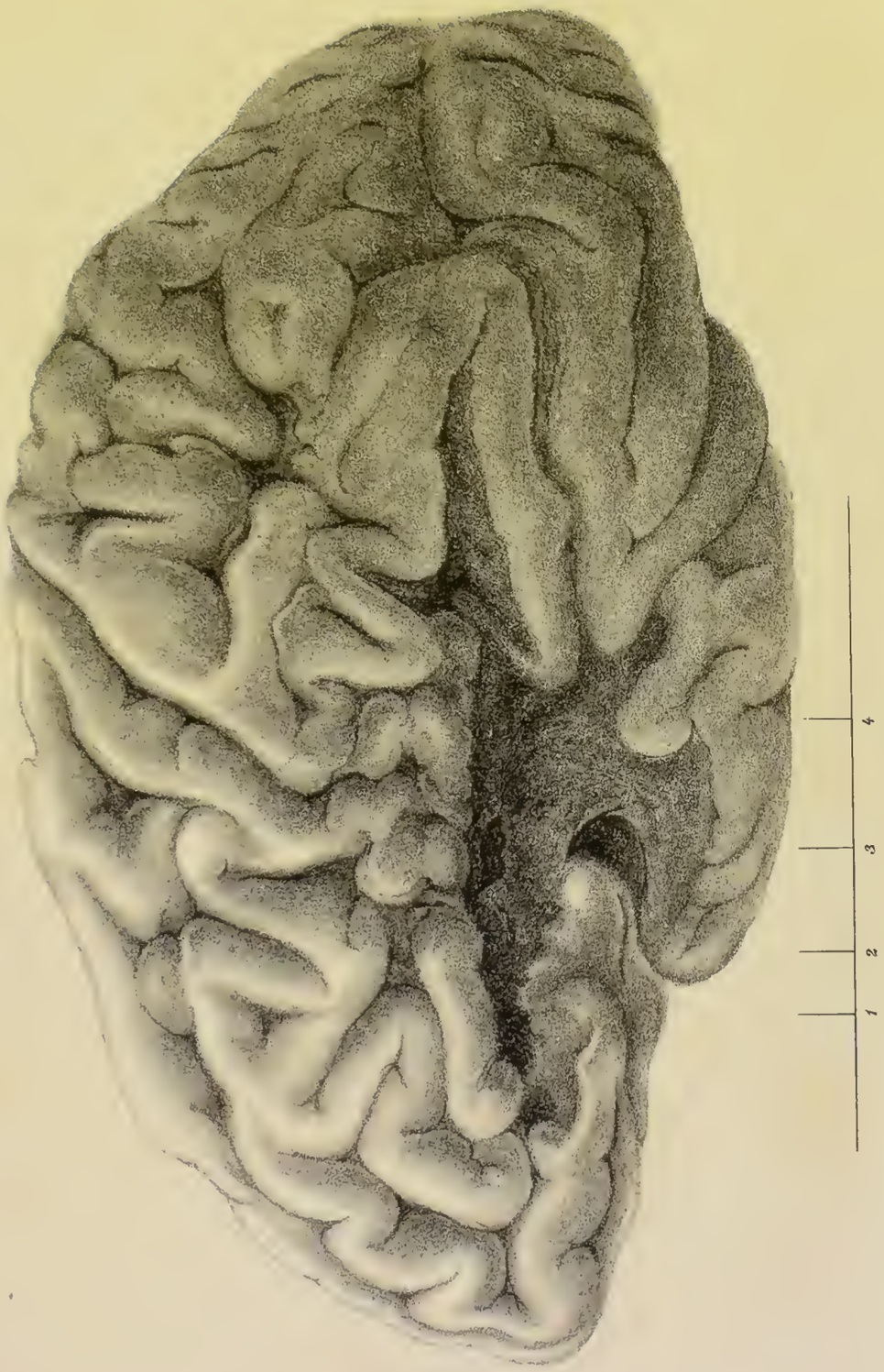

Fig. 19.

H Kundrat del.

Verlag v. Leuschner & Lubensky.

Lith Anst v J.G. Bach, Leipzig.

UNIVERSITY
OF BRISTOL
MEDICINE